

大型中枢神经细胞瘤小切口手术探讨

鲁树茂 张西强 黄楹

【摘要】 目的 探讨采用小切口径纵裂-胼胝体入路手术治疗幕上脑室内大型中枢神经细胞瘤的手术策略及技巧,以期减少手术创伤、提高手术疗效。**方法与结果** 回顾 6 例经小切口径纵裂-胼胝体入路行肿瘤全切除术的幕上脑室内中枢神经细胞瘤患者的临床资料与治疗经过。术后 3 例出现短暂性缄默、1 例单侧肢体肌力减弱,均经营养神经治疗于 2 周内痊愈;1 例失访、5 例随访 6 个月至 2 年无复发。**结论** 经小切口径纵裂-胼胝体入路可利用颅内自然解剖间隙进行手术操作,路径最短,脑组织损伤最小;手术全程视野清楚,利于辨清和保护周围重要解剖结构;小切口手术可减少脑组织无效显露及术中出血,缩短开关颅时间,患者术后恢复快;与正常手术切口相比,未增加手术难度,是切除幕上脑室内中枢神经细胞瘤较为理想的入路。

【关键词】 神经细胞瘤; 脑室肿瘤; 胼胝体; 神经外科手术

Surgical removal of large central neurocytomas with small incision approach

LU Shu-mao¹, ZHANG Xi-qiang², HUANG Ying²

¹Grade 2011, Graduate School, Tianjin Medical University, Tianjin, 300070, China

²Department of Neurosurgery, Tianjin Huanhu Hospital, Tianjin 300060, China

Corresponding author: HUANG Ying (Email: yinghuang00@aliyun.com)

【Abstract】 Objective To investigate the strategy and technique of small incision surgery through interhemispheric transcassal approach for removal of large central neurocytomas in supratentorial ventricle. **Methods** Clinical data and therapy of 6 cases with central neurocytomas were retrospectively studied. All tumors were removed through small incision interhemispheric transcassal approach, and the clinical data were analyzed. **Results** Total resection was achieved in all cases. Three cases experienced transient mutism and one case experienced hemiparalysis. All of them received nerve-nurturing treatment and recovered within 2 weeks. Five cases were followed-up from 6 months to 2 years and there was no recurrence. **Conclusions** The advantages of interhemispheric transcassal approach include provision of sufficient surgical visual field and space, protection of normal brain tissue by natural cavity and shortest surgical pathway. Small incision surgery may not only reduce invalid brain exposure and hemorrhage during operation, but also decrease operation time. The small incision surgery through interhemispheric transcassal approach is an effective choice for removal of central neurocytomas involved in supratentorial ventricle.

【Key words】 Neurocytoma; Cerebral ventricle neoplasms; Corpus callosum; Neurosurgical procedures

据文献报道,中枢神经细胞瘤占颅内肿瘤的 0.25%~0.80%^[1-2],主要位于幕上脑室内。由于肿瘤位置深,且可包埋于穹窿、透明隔、下丘脑、脉络丛、透明隔静脉、丘纹静脉或大脑内静脉等重要结构中,外科手术风险较大^[3]。天津市环湖医院神经外

科 2010 年 11 月-2013 年 6 月采用小切口径纵裂-胼胝体入路手术治疗 6 例大型中枢神经细胞瘤患者,肿瘤均达全切除,手术过程顺利,效果良好。

资料与方法

一、一般资料

本组 6 例大型中枢神经细胞瘤患者(表 1),男性 4 例,女性 2 例;年龄 22~56 岁,平均 34.33 岁;病程 2 个月至 4 年,平均 11.33 个月。临床主要表现为头痛(4 例)、恶心呕吐(2 例)、视力减退(2 例)、肢体肌

doi:10.3969/j.issn.1672-6731.2014.01.010

作者单位:300070 天津医科大学研究生院 2011 级(鲁树茂);
300060 天津市环湖医院神经外科[张西强(现在青海省西宁市第三
人民医院神经外科,邮政编码:810005),黄楹]

通讯作者:黄楹(Email:yinghuang00@aliyun.com)

表 1 6 例中枢神经细胞患者临床资料

Table 1. Clinical data of 6 patients with central neurocytoma

| Case | Sex | Age (year) | Location | Cyst | Calcification | Maximum diameter of the tumor (cm) | Extent of resection | Postoperative complication |
|------|--------|------------|---|------|---------------|------------------------------------|---------------------|---------------------------------|
| 1 | Male | 25 | Both lateral ventricles | + | - | 4.90 | Total resection | Transient mutism |
| 2 | Male | 22 | Right lateral ventricle | - | - | 4.60 | Total resection | - |
| 3 | Male | 32 | Left lateral ventricle and expansion into third ventricle | - | - | 4.50 | Total resection | Transient mutism |
| 4 | Female | 28 | Both lateral ventricles | + | + | 5.50 | Total resection | - |
| 5 | Female | 56 | Left lateral ventricle and expansion into third ventricle | + | - | 5.10 | Total resection | Transient mutism, hemiparalysis |
| 6 | Male | 43 | Right lateral ventricle | - | - | 4.20 | Total resection | - |

+, positive, 阳性; -, negative, 阴性

力减弱(1例)、视乳头水肿(3例)。术前影像学检查,4例肿瘤主体位于一侧侧脑室,其中2例侵犯第三脑室,余2例累及双侧侧脑室;CT显示不同程度脑室扩大,1例可见片状钙化灶(图1a);T₁WI呈等或低信号,T₂WI为等或高信号,病灶内可见多发囊性变(图1b),增强扫描呈轻度或明显不均匀强化(图1c),肿瘤最大径为4.20~5.50 cm。

二、手术方法

患者仰卧位、头略前屈,头架固定。于脑积水严重侧或肿瘤侧中线旁2 cm处作一长约6 cm直切口,切口后缘位于冠状缝后约2 cm处(图2),制备半椭圆形骨窗,长径3.50 cm、短径2.50~3 cm;手术显微镜下分离纵裂,依次显露胼缘动脉、扣带回、胼周动脉和胼胝体;脑压板向同侧适度牵拉额叶内侧面(约2 cm),扩大纵裂术野,沿中线纵向切开胼胝体1.50~2 cm;进入双侧侧脑室后充分瘤内切除减压,辨清肿瘤与周围结构关系,分块切除肿瘤;仔细检查肿瘤有无残留,生理盐水反复冲洗术区,10-0线按中线优先原则固定骨瓣,不放置脑室内或皮瓣下引流管。

结 果

本组6例患者肿瘤均达全切除(图3)。术中可见肿瘤剖面呈灰红色、质地柔软、边界清楚(图4),其中1例肿瘤发生钙化、3例肿瘤发生囊性变。术后病理证实均为中枢神经细胞瘤,免疫组织化学染色,肿瘤细胞均表达突触素(Syn)和神经元特异性烯醇化酶(NSE),3例散在表达胶质纤维酸性蛋白(GFAP)。与常规手术切口(马蹄瓣或双额冠状瓣)胼胝体入路相比,小切口纵裂-胼胝体入路开关时间缩短20~30 min。本组有3例患者术后出现短暂

性缄默、1例出现单侧肢体肌力减弱,均经营养神经治疗于2周内痊愈。术后疗效评价显示,6例患者脑积水症状均缓解,未行脑室引流术或分流术,以及放射治疗或药物化疗等辅助治疗。其中1例失访,余5例经电话或影像学检查随访6个月至2年,平均13.20个月,肿瘤无复发。

讨 论

中枢神经细胞瘤(WHO II级)为临床少见的中枢神经系统肿瘤,2007年世界卫生组织中枢神经系统肿瘤分类将其归于神经元及混合性神经元-胶质肿瘤^[4]。临床主要表现为头痛、呕吐等颅内高压症状,无明显性别差异,以20~40岁多见^[2]。肿瘤好发于侧脑室室间孔,易累及一侧侧脑室,可突入第三脑室^[5-7];T₁WI呈等或低信号、T₂WI为等或高信号,病灶内可见多发囊性变和条索状结构,增强后病灶呈轻度或明显强化;发病时肿瘤体积较大,最大直径可达9 cm^[8]。本组患者肿瘤最大直径为4.20~5.50 cm。肿瘤全切除后复发风险极低,患者可获得长期生存^[1,9]。因此,手术切除为首选治疗方法;次全切除或大部切除患者,若随访时影像学提示肿瘤复发,可根据个体情况选择再次手术或立体定向放射治疗,仍可获得良好预后^[1]。

一、外科手术治疗

外科手术的目的在于最大程度地切除肿瘤,解除脑室系统梗阻,缓解脑积水症状,同时获得明确的病理诊断。目前临床采用的常规手术入路有纵裂-胼胝体入路和皮质-侧脑室入路^[3],前者优点为:可利用颅内自然解剖间隙,路径最短;可较好地显露双侧侧脑室肿瘤及其毗邻结构;可避免皮质和皮质下白质损伤^[3,8]。本组6例患者均选择经中线旁

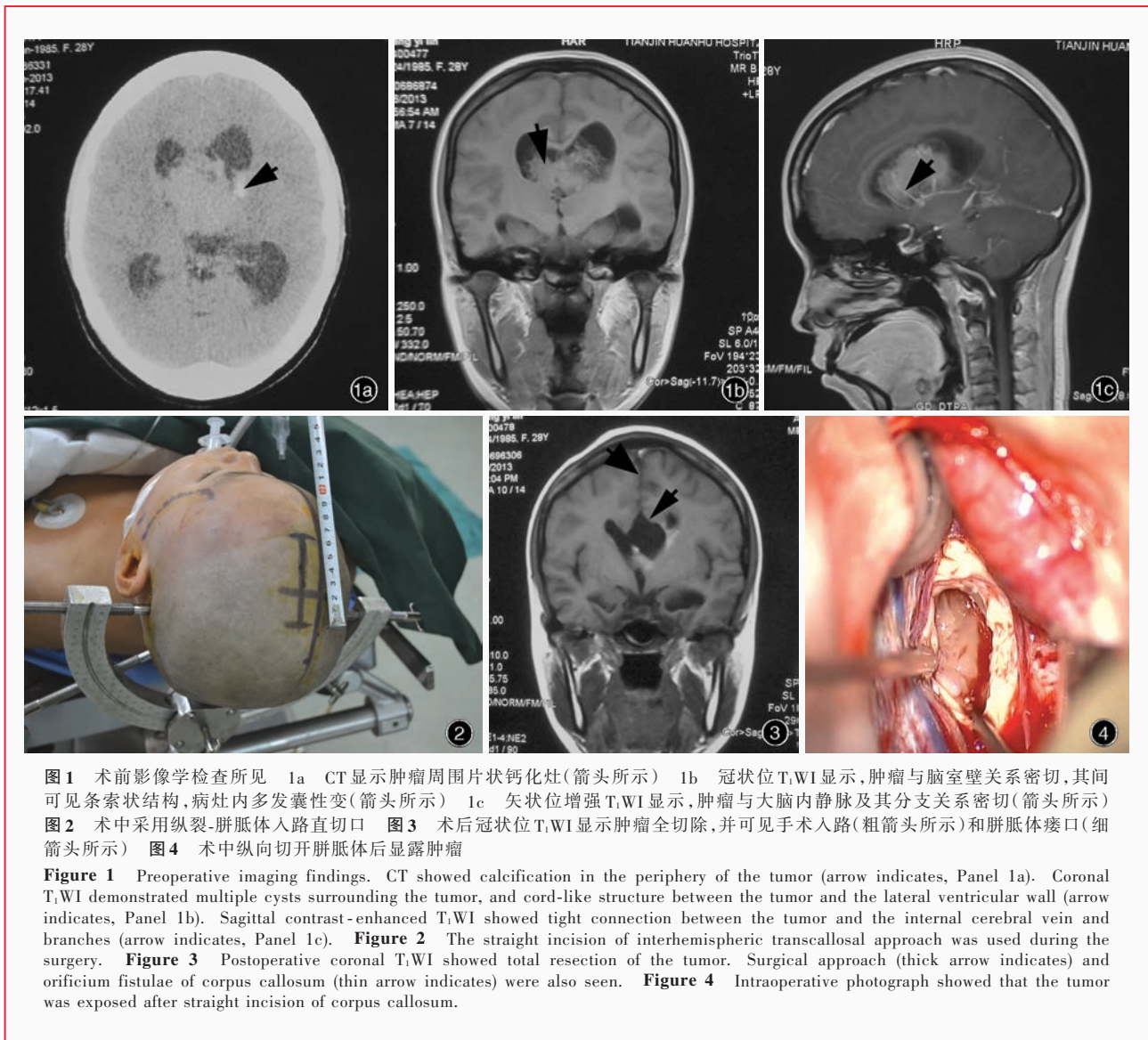


图1 术前影像学检查所见 1a CT显示肿瘤周围片状钙化灶(箭头所示) 1b 冠状位T₁WI显示,肿瘤与脑室壁关系密切,其间可见条索状结构,病灶内多发囊性变(箭头所示) 1c 矢状位增强T₁WI显示,肿瘤与大脑内静脉及其分支关系密切(箭头所示) 图2 术中采用纵裂-胼胝体入路直切口 图3 术后冠状位T₁WI显示肿瘤全切除,并可见手术入路(粗箭头所示)和胼胝体瘘口(细箭头所示) 图4 术中纵向切开胼胝体后显露肿瘤

Figure 1 Preoperative imaging findings. CT showed calcification in the periphery of the tumor (arrow indicates, Panel 1a). Coronal T₁WI demonstrated multiple cysts surrounding the tumor, and cord-like structure between the tumor and the lateral ventricular wall (arrow indicates, Panel 1b). Sagittal contrast-enhanced T₁WI showed tight connection between the tumor and the internal cerebral vein and branches (arrow indicates, Panel 1c). **Figure 2** The straight incision of interhemispheric transcalsal approach was used during the surgery. **Figure 3** Postoperative coronal T₁WI showed total resection of the tumor. Surgical approach (thick arrow indicates) and orificium fistulae of corpus callosum (thin arrow indicates) were also seen. **Figure 4** Intraoperative photograph showed that the tumor was exposed after straight incision of corpus callosum.

直线小切口纵裂-胼胝体入路,结合我们经额外侧锁孔入路治疗鞍区病变和前交通动脉瘤的大量手术体会,小切口入路优点为:减少正常脑组织无效显露和术中出血,缩小开颅范围;切口虽小,但不影响器械操作,未增加手术难度;简化手术步骤,有效缩短开关颅时间,患者术后恢复快。我们采用该入路治疗幕上脑室内中枢神经细胞肿瘤的体会如下。

1. 骨窗大小设计 经纵裂-胼胝体入路术野受限于骨窗和胼胝体切口的大小,胼胝体切口过大易引起术后严重并发症,因此须合理设计骨窗大小,以最小创伤满足手术需求。随着手术经验的积累,我们在术中采用矢状位直径3.50 cm、冠状位直径2.50 cm的小骨窗,结合显微镜位置和角度调整,亦可满足侧脑室额角、体部、房部、枕角和第三脑室结

构的有效显露,并最大程度地减少脑组织的无效显露。若骨窗再小既影响术野,又妨碍双极电凝、吸引器、显微剪刀等器械的操作。

2. 胼胝体切开范围 经纵裂-胼胝体入路切除脑室内肿瘤,其术后并发症多与术中不可避免的胼胝体损伤密切相关^[8],小的胼胝体切口可有效避免术后运动、感觉、认知等功能障碍^[3],Desai等^[10]证实,2.20 cm以下的胼胝体切口对患者术后恢复无明显影响。本组6例患者胼胝体切口长度1.50~2 cm,均达到肿瘤全切除且无重要解剖结构损伤,术后仅3例出现短暂性缄默、1例单侧肢体肌力减弱,均经营养神经治疗于2周内痊愈。结合我们切除侵犯幕上脑室内的巨大型颅咽管瘤、垂体瘤和脑膜瘤的临床经验,认为根据锁孔入路原理,2 cm的胼胝体切

口可以满足双侧侧脑室和第三脑室肿瘤及正常解剖结构的有效显露。

3. 肿瘤切除方式和脑室内重要解剖结构的保护 发病时肿瘤体积较大,由于胼胝体切口的限制,无法完整显露肿瘤及其毗邻解剖结构。手术切除时首先须行瘤内减压,肿瘤壁向中心塌陷,从而经小切口更安全、有效地切除肿瘤。由于肿瘤质地柔软且中心无重要神经血管,故可采用大号吸引器或超声吸引器迅速吸除内容物,以减少术中出血、缩短手术时间。然后处理肿瘤壁,自肿瘤中部开始切除,前部借自身重力向后塌陷,使肿瘤前部显露更为清楚、易于处理,再切除肿瘤后极,按此顺序可有效防止术中脑室后部积血。最后切除室间孔和第三脑室内肿瘤,有利于辨清和保护侧脑室底和第三脑室壁的正常解剖结构。但大型中枢神经细胞瘤常包埋重要神经血管,在切除肿瘤壁时极易造成损伤。因此在切除肿瘤壁时须耐心、轻柔操作,并结合影像学提示的脑室内解剖关系,辨清和保护正常解剖结构。处理室间孔附近的脑室外侧壁肿瘤时,须注意切勿伤及内囊膝部;切除肿瘤下极时切勿损伤穹窿柱(室间孔前方)、丘脑(室间孔后下方)、丘纹静脉(侧脑室底)、脉络丛(侧脑室底)、大脑内静脉(第三脑室顶)等结构;透明隔静脉一般可予以处理,不会造成明显影响^[9]。

4. 减少或避免肿瘤残留 在肿瘤切除过程中,可因脑组织塌陷、褶皱、脑脊液流失致脑室变形或脉络丛、脑室静脉掩盖等而使部分肿瘤被隐藏。因此,切除肿瘤后应在不损伤正常解剖结构的前提下,对肿瘤周围脑室壁进行全面、细致的检查,避免肿瘤残留。若残留的肿瘤包膜牢固地附着于重要解剖结构上,勉强分离易造成不良预后,可保留粘连紧密的包膜,复查时若提示肿瘤复发,可考虑再次手术或辅助放射治疗。

二、术后并发症

据文献报道,经纵裂-胼胝体入路施行手术的常见并发症包括偏瘫、缄默、脑室积血、癫痫发作、昏迷等^[3,9,11]。其中 Milligan 和 Meyer^[11]的临床研究显示,经纵裂-胼胝体入路手术术后癫痫发生率(25%)高于经皮质-侧脑室入路(8%),与传统观点明显不同。本组 6 例患者手术前后均预防性应用抗癫痫药物,术后无一例出现癫痫发作;3 例术后出现短暂性缄默,1 例出现单侧肢体肌力减弱,经神经营养治疗,于 2 周内痊愈。

结 论

采用中线旁直线(6 cm)小切口经纵裂-胼胝体入路手术,兼有锁孔入路和纵裂-胼胝体入路的优点,在处理大型脑室内肿瘤时较为安全、可靠,是治疗幕上脑室内中枢神经细胞瘤较为理想的手术入路。该入路值得具备娴熟显微操作技术和解剖知识的手术医师尝试。

参 考 文 献

- [1] Hallock A, Hamilton B, Ang LC, Tay KY, Meygesi JF, Fisher BJ, Watling CJ, Macdonald DR, Bauman GS. Neurocytomas: long-term experience of a single institution. *Neuro Oncol*, 2011, 13:943-949.
- [2] De Tommasi A, D'Urso PI, De Tommasi C, Sanguedolce F, Cimmino A, Ciappetta P. Central neurocytoma: two case reports and review of the literature. *Neurosurg Rev*, 2006, 29:339-347.
- [3] Yaşargil MG, Abdulrauf SI. Surgery of intraventricular tumors. *Neurosurgery*, 2008, 62(6 Suppl 3):1029-1040.
- [4] Yang XJ. From the neurosurgeons' angle to interpret the development of histological classifications of central nervous system tumor. *Zhongguo Xian Dai Shen Jing Ji Bing Za Zhi*, 2008, 8:376-383. [杨学军. 从神经外科医师角度解读中枢神经系统肿瘤组织学分类的发展. *中国现代神经疾病杂志*, 2008, 8:376-383.]
- [5] Vasiljevic A, François P, Loundou A, Fèvre - Montange M, Jouvet A, Roche PH, Figarella-Branger D. Prognostic factors in central neurocytomas: a multicenter study of 71 cases. *Am J Surg Pathol*, 2012, 36:220-227.
- [6] Han T. Central neurocytoma. *Zhongguo Xian Dai Shen Jing Ji Bing Za Zhi*, 2013, 13:91. [韩彤. 中枢神经细胞瘤. *中国现代神经疾病杂志*, 2013, 13:91.]
- [7] Gao M, Cui SM, Jin S, Zhang LL. Central neurocytoma: one case report. *Zhongguo Xian Dai Shen Jing Ji Bing Za Zhi*, 2004, 4:327-328. [高满, 崔世民, 靳松, 张蕾莉. 中枢神经细胞瘤一例报告. *中国现代神经疾病杂志*, 2004, 4:327-328.]
- [8] Park ES, Cho YH, Kim JH, Kim SJ, Khang SK, Kim CJ. Frontal transcortical approach in 12 central neurocytomas. *Acta Neurochir (Wien)*, 2012, 154:1961-1971.
- [9] Lin X, Zhou DB, Zhang YZ, Gui QP, Yu XG, Xu BN, Zhang J, Duan GS. The diagnosis and treatment of central neurocytoma. *Zhonghua Shen Jing Wai Ke Za Zhi*, 2007, 23:24-27. [林欣, 周定标, 张远征, 桂秋萍, 余新光, 许百男, 张纪, 段国升. 中枢神经细胞瘤的诊断和治疗. *中华神经外科杂志*, 2007, 23:24-27.]
- [10] Desai KI, Nadkarni TD, Muzumdar DP, Goel AH. Surgical management of colloid cyst of the third ventricle: a study of 105 cases. *Surg Neurol*, 2002, 57:295-302.
- [11] Milligan BD, Meyer FB. Morbidity of transcallosal and transcortical approaches to lesions in and around the lateral and third ventricles: a single-institution experience. *Neurosurgery*, 2010, 67:1483-1496.

(收稿日期:2013-11-21)

【点评】 该文总结 6 例中枢神经细胞瘤手术经验,并提出经纵裂-胼胝体入路手术时将传统的“马蹄”形或弧形切口改为旁正中直切口,这是一项微

创化的改良手术入路,可以作为经此入路手术切口的选择,难能可贵。

中枢神经细胞瘤临床较少见,其发病率占中枢神经系统肿瘤的 0.25%~0.50%,患者一般预后良好。好发于侧脑室前部(50%),其次为单侧侧脑室和第三脑室(15%)、仅累及双侧侧脑室(13%)^[1]。因此,肿瘤易向双侧侧脑室扩展,而采取该文作者所设计的手术入路路径短、脑组织损伤小。若为其他部位的侧脑室内肿瘤,需依据肿瘤位置、性质、范围和大小选择手术入路^[2]。在此对该手术方法中的一些细节问题作如下补充。(1)手术侧别的选择:除作者提出的脑积水侧和肿瘤偏侧生长外,向矢状窦回流的静脉分布、数目和走行也是确定手术侧别时必须考虑的重要因素。因此,术前应行 MRV 或 DSA 检查以作为制定手术方案的参考。而事实上,由于术中需打开透明隔,单侧梗阻性脑积水发生部位(侧别)对手术侧别的选择权重小于肿瘤偏侧生长。(2)患者体位:患者仰卧位,调整手术台面角度,使躯干呈“V”形,头部尽量前屈(下颌与胸骨柄保持两指距离),头顶与地面接近平行。这样方能使手术操作区域位于最高点,视线接近垂直,既省力又

便于术中移动显微镜调整视角,同时可以防止脑脊液流失而形成气颅。当骨瓣掀开后,应早期悬吊硬脑膜,防止术中硬脑膜和矢状窦塌陷出血或形成血肿;骨瓣过中线似乎更方便操作。(3)骨窗大小与形状:骨窗分为三角形、长方形和半椭圆形,跨或不跨中线。其中骨瓣过中线似乎更方便术中显露。然而无论如何须保证骨窗前后径长度^[3],便于调整显微镜角度时经骨窗和胼胝体切口直视肿瘤前后极。(4)其他:包括胼胝体切口<3 cm、术中尽量全切除肿瘤、保留穹窿和室管膜组织、沟通脑脊液循环(经室间孔、脉络裂沟通第三脑室或经第三脑室造瘘)和术后放置脑室外引流等措施。

参 考 文 献

- [1] Kleihues P, Cavenee WK. Pathology and genetics of tumors of the nervous system. Li Q, Xu QZ, Trans. Beijing: People's Medical Publishing House, 2006: 122 - 126. [Kleihues P, Cavenee WK. 神经系统肿瘤病理学和遗传学. 李青, 徐庆中, 译. 北京: 人民卫生出版社, 2006: 122-126.]
- [2] Rhoton AL Jr. The lateral and third ventricles. Neurosurgery, 2002, 51(4 Suppl):207-271.
- [3] Seeger W. Differential approaches in microsurgery of the brain. Wien, New York: Springer-Verlag, 1980: 286-342.
(哈尔滨医科大学第一附属医院神经外科 刘恩重教授)

29th CINP World Congress of Neuropsychopharmacology

Time: June 22-26, 2014

Venue: Vancouver Convention Center, Vancouver, Canada

Email: cinp@northernnetworking.co.uk

Website: www.cinp2014.com

The 29th CINP World Congress will be held in June 22-26, 2014 in Vancouver, Canada. The main purpose of this CINP World Congress is to provide a truly outstanding scientific and educational program featuring leading figures from around the world who are literally changing the face of neuropsychopharmacology.

The Plenary Speakers will include nobel laureates, and other innovators who are transforming our ability to visualize and manipulate the brain with a specificity that was undreamed just a few years ago. Medical practice will be informed by leading clinical researchers who are spearheading new treatment regimens for brain disorders where sensory - motor disturbance and cognitive (emotional) difficulties often reflect two sides of the same coin. These memorable lectures will be complimented by 36 Symposia spanning the broad spectrum of neuropsychopharmacology from both preclinical and clinical perspectives.

Scientific and Educational Workshops will provide interactive discussions on the latest techniques along with opportunities to learn firsthand about new and successful clinical approaches to mental ill-health. Lively Pro and Con Debates will ensure that different perspectives are given the respect they deserve.