

单纯型遗传性痉挛性截瘫临床特点分析

魏倩倩 郭晓燕 宋伟 陈科 曹蓓 商慧芳

【摘要】 目的 研究单纯型遗传性痉挛性截瘫的临床特点和诊断策略,提高认识。方法 选择 2006 年 10 月-2013 年 2 月门诊或住院诊断与治疗的单纯型遗传性痉挛性截瘫患者,分析其临床特点,并对患者进行痉挛性截瘫量表评价。结果 共纳入 33 例患者,男性 21 例、女性 12 例,其中 13 例(39.39%)有阳性家族史,11 例(11/13)为常染色体显性遗传。平均发病年龄(20.35 ± 15.55)岁,平均病程(12.77 ± 9.83)年。病程中均出现锥体束损害体征,表现为双侧下肢肌张力增高、腱反射亢进、病理征阳性,部分累及上肢。29 例呈典型剪刀步态,5 例合并弓形足,5 例出现胸髓萎缩,2 例肌电图检查提示合并周围神经损害。基因突变筛查发现,SPG4 基因第 10~17 外显子区域大片段缺失突变(4/11)。男性及女性患者年龄、平均发病年龄、平均病程、痉挛性截瘫量表评分差异无统计学意义(均 $P > 0.05$),有家族史和无家族史患者平均发病年龄、平均病程、痉挛性截瘫量表评分差异亦无统计学意义(均 $P > 0.05$)。结论 单纯型遗传性痉挛性截瘫发病年龄差异较大,男性多于女性,多为常染色体显性遗传。临床表现以下肢锥体束损害为主,可合并膀胱功能损害、周围神经损害症状,性别和家族史不影响该病临床特征。结合临床表现、阳性家族史、脊柱 MRI 检查等可协助诊断,明确诊断需进行相关基因学检测。

【关键词】 痉挛性截瘫,遗传性; 基因; 磁共振成像

Clinical features of pure hereditary spastic paraplegia

WEI Qian-qian, GUO Xiao-yan, SONG Wei, CHEN Ke, CAO Bei, SHANG Hui-fang

Department of Neurology, West China Hospital, Sichuan University, Chengdu 610041, Sichuan, China

Corresponding author: SHANG Hui-fang (Email: hfshang2002@163.com)

【Abstract】 Objective To study the clinical features and diagnostic methods of patients with pure hereditary spastic paraplegia (HSP). **Methods** Patients diagnosed with pure HSP from October 2006 to February 2013 admitted to Department of Neurology, West China Hospital, Sichuan University were included. The patients were assessed by the Spastic Paraplegia Rating Scale and the clinical features were reviewed. **Results** Thirty-three HSP patients (21 men and 12 women) were included in the study. Thirteen patients (39.39%) had family history of HSP and the most common genetic mode of the familial cases were autosomal dominant inheritance (11/13). The mean age of onset were (20.35 ± 15.55) years and the mean disease duration were (12.77 ± 9.83) years. All of the included patients presented with signs of impairment of the pyramidal tract such as increased muscular tone, tendon hyperreflexia and positive Babinski's sign of the lower limbs. Impairment of the pyramidal tract also presented in the upper limbs in some patients. Scissors gait appeared in 29 patients and feet deformity in 5 patients. Atrophy of thoracic cord on MRI were presented in 5 patients while 2 patients complicated with peripheral nerve damage. Four patients had a novel exon 10-17 deletion in SPG4 gene. There were no differences in onset age, disease duration and mean score of the Spastic Paraplegia Rating Scale between male and female patients as well as between patients with and without family history ($P > 0.05$, for all). **Conclusion** The onset age of pure HSP is variational and males are more common than females. The most common inheritance mode is autosomal dominant and most of the cases are characterized by impairment of the pyramidal tract of the lower limbs and occasionally bladder dysfunction and peripheral nerve damage. Gender and family history do not affect the clinical features. Clinical features, family history and spinal cord MRI will assist the correct diagnosis, and making a definite diagnosis needs genetic tests.

【Key words】 Spastic paraplegia, hereditary; Genes; Magnetic resonance imaging

doi:10.3969/j.issn.1672-6731.2013.07.010

作者单位:610041 成都,四川大学华西医院神经内科

通讯作者:商慧芳(Email:hfshang2002@163.com)

遗传性痉挛性截瘫(HSP)又名 Strimpell-Lorrain 病,是一组以进行性双侧下肢无力和肌张力增高为主要临床表现的中枢神经系统遗传性疾病,由 Seeligmuller 于 1876 年首先报告,欧洲国家报道的患病率为(2.80~9)/10 万^[1],国内目前尚无相关流行病学的文献报道。其主要病理改变为脊髓锥体束变性和脱髓鞘改变^[2],胸髓最易受累。该病有明显的遗传异质性,可有多种遗传方式如常染色体显性遗传(AD)、常染色体隐性遗传(AR)和 X 连锁隐性遗传(XR),以常染色体显性遗传最为常见^[3]。根据临床表现可以分为单纯型和复杂型遗传性痉挛性截瘫,单纯型主要表现为进行性双侧下肢无力、肌张力增高、腱反射亢进,可伴膀胱功能障碍、双下肢深感觉障碍、弓形足等;复杂型除上述表现外,还可同时合并以下临床表现,例如智力障碍、锥体外系症状、共济失调、癫痫、白内障、视神经萎缩、视网膜变性、鱼鳞病及周围神经病等^[4]。上述临床表现可协助诊断,但明确诊断需进行遗传学检测。目前国内关于单纯型遗传性痉挛性截瘫临床特点总结的文献较少,现对四川大学华西医院近年收治的单纯型遗传性痉挛性截瘫患者的临床资料进行分析,以探讨其临床特点和诊断策略。

临床资料

一、研究对象

1. 诊断标准 单纯型遗传性痉挛性截瘫的临床诊断标准为:(1)临床表现为进行性双下肢无力,腱反射亢进,病理征阳性,病情呈渐进性加重,出现步态障碍。(2)可有阳性家族史。(3)除双下肢进行性痉挛性截瘫外,无智力发育迟缓、癫痫发作、皮肤病变、肢体肌肉萎缩和感觉异常、视力下降及白内障等症状。(4)头部 MRI 检查无明显结构异常。(5)排除其他疾病^[4]。

2. 一般资料 本研究所纳入病例均为 2006 年 10 月-2013 年 2 月在我院门诊就诊或住院治疗,且符合单纯型遗传性痉挛性截瘫诊断标准的患者共 33 例,男性 21 例,女性 12 例,男女比例为 1.75:1;年龄 3~66 岁,平均(33.42±15.14)岁;发病年龄 1~54 岁,平均(20.35±15.55)岁;病程 2 个月至 33 年,平均(12.77±9.83)年。均以步态异常为首发症状,呈现锥体束损害体征,以下肢表现最为严重如双下肢肌张力增高、腱反射亢进、病理征阳性,其中 5 例发病初期症状严重,易摔跤;4 例合并膀胱功能障

碍,表现为轻至中度急迫性尿失禁;4 例合并下肢疼痛及麻木;16 例累及上肢,出现上肢腱反射活跃或亢进;29 例呈典型剪刀步态;2 例合并双手第一骨间肌、前臂肌萎缩;3 例伴双眼水平眼震;2 例伴肢体末梢痛觉减退;5 例合并弓形足。所有患者均无共济失调、智力发育迟缓、癫痫发作、皮肤病变,以及视力减退和白内障等症状与体征。

二、研究方法

1. 辅助检查 本组 33 例患者血清及脑脊液各项实验室指标(血常规、肝肾功能试验、血清脂质、空腹血糖、肌酶谱、血清铜蓝蛋白及脑脊液常规、生化)检测均于正常值范围。头部及颈胸椎 MRI 检查仅 5 例显示胸髓萎缩,其余脑组织结构和颈胸髓均未见明显异常。12 例接受电生理学检查的患者中有 2 例表现为上下肢周围神经源性损害,且运动感觉纤维均受累。

2. 遗传学检测 本组有 13 例患者具有阳性家族史,男性 9 例,女性 4 例;其中 11 例符合常染色体显性遗传模式、2 例符合常染色体隐性遗传模式。11 例常染色体显性遗传者均表现有锥体束损害体征,以下肢症状最为严重,表现为双下肢肌张力增高、腱反射亢进,病理征阳性;4 例伴弓形足;4 例 MRI 显示胸髓萎缩。所有患者均无智力障碍、肌肉萎缩、眼球震颤、癫痫发作及周围神经损害的症状与体征。呈常染色体显性遗传的 11 例患者接受遗传性痉挛性截瘫 4 型(SPG4)、3A 型(SPG3A)和 6 型(SPG6)基因筛查。其中 4 例(4/11)显示 SPG4 基因第 10~17 外显子区域大片段缺失突变,为同一家系中 3 代病例,男性 2 例、女性 2 例,发病年龄分别为 40、17、17 和 1 岁,呈遗传早现现象,临床表现均符合单纯型遗传性痉挛性截瘫,2 例合并弓形足和胸髓萎缩,4 例患者均无智力障碍、肌肉萎缩、眼球震颤、癫痫发作、周围神经损害等表现。本组病例中无近亲结婚者。

3. 神经心理学测验 共 17 例患者接受痉挛性截瘫量表评价,内容包括步速、行走姿势、上下楼梯、肌力、肌张力等共 13 项,根据临床症状与体征严重程度每项分为 0~4 分共 5 个等级,总评分为 13 项之和。17 例患者评分为 4~29 分,平均(14.32±6.71)分。以性别进行分组,观察两组患者(男性与女性)年龄、发病年龄、病程、痉挛性截瘫量表评分等特点,结果显示组间差异无统计学意义(均 $P > 0.05$,表 1);同时对有家族史和无家族史的患者进行

表 1 不同性别单纯型遗传性痉挛性截瘫患者临床特点的比较($\bar{x} \pm s$)

Table 1. Clinical features of male and female patients with pure hereditary spastic paraplegia ($\bar{x} \pm s$)

Item	N	Age (year)	Onset age (year)	Duration (year)	Score
Male	21	31.33 ± 16.30	18.57 ± 15.71	13.05 ± 11.04	12.82 ± 5.64
Female	12	37.08 ± 12.62	23.47 ± 15.42	12.29 ± 7.69	17.00 ± 8.10
<i>t</i> value		-1.052	-0.868	-0.213	-1.256
<i>P</i> value		0.301	0.392	0.834	0.228

表 2 有或无家族史单纯型遗传性痉挛性截瘫患者临床特点比较*

Table 2. Clinical features of patients with pure hereditary spastic paraplegia with and without family history*

Item	N	Sex case (%)		Onset age ($\bar{x} \pm s$, year)	Duration ($\bar{x} \pm s$, year)	Score ($\bar{x} \pm s$)
		Male	Female			
Positive	13	9 (9/13)	4 (4/13)	15.06 ± 15.16	15.06 ± 9.45	11.80 ± 7.29
Negative	20	12 (12/20)	8 (8/20)	23.78 ± 15.18	11.29 ± 10.03	15.33 ± 6.44
Statistic value				1.613	-1.079	-0.994
<i>P</i> value		0.719		0.117	0.289	0.336

*Fisher exact probability test in sex comparison, and *t* test in others

分析,结果显示组间差异亦无统计学意义(均 $P > 0.05$,表 2)。

4. 统计分析方法 以 SPSS 18.0 统计软件进行数据计算与分析。计量资料以均数 ± 标准差($\bar{x} \pm s$)表示,进行两独立样本的 *t* 检验;计数资料以率(%)或相对数构成比(%)表示,两组之间性别的比较采用 Fisher 确切概率法。以 $P \leq 0.05$ 为差异具有统计学意义。

讨 论

本组单纯型遗传性痉挛性截瘫患者具有以下临床特点:(1)发病年龄差异较大(3~66岁),多于儿童期和青少年期发病,但中年发病者也并不少见;男性多于女性(1.75:1)。(2)常染色体显性遗传为常见遗传模式。(3)步态障碍为常见首发症状,大多数患者锥体束损害表现呈渐进性进展,最终出现典型的剪刀步态,部分患者上肢亦可出现锥体束损害症状与体征,可伴膀胱功能损害。性别、有无家族史并非影响患者临床特征和疾病进展的主要因素。(4)头部 MRI 检查无脑组织结构异常,部分患者脊髓 MRI 可见胸髓萎缩。(5)部分患者可合并周围神经损害。

本研究纳入患者的发病年龄为 1~54 岁,发病年龄差异较大,与英国的相关文献报道相一致^[5-6]。

携带不同 *HSP* 基因突变的患者发病年龄存在差异,其中 *SPG3A* 基因突变者多于儿童期发病、*SPG6* 基因突变者多在成年期发病,而 *SPG4* 基因突变者儿童期、青少年期及成年期均可发病^[7-9]。男性较女性更好发(男女比例为 1.75:1),与英国 Proukakis 等^[5]及国内郝锋利等^[10]的报告相一致。有研究认为,雌激素具有神经保护作用,可以增加已退化神经元的信号转导,保护脊髓损伤大鼠的运动功能^[11],故推测雌激素的这种神经保护作用可能是女性不易患病的原因之一^[5],但是男性与女性患者在年龄、发病年龄、病程、痉挛性截瘫量表评分等方面差异均无统计学意义,提示性别并非影响单纯型遗传性痉挛性截瘫病情进展的主要因素。因此,雌激素是否具有神经保护作用尚待进一步的研究证实。本研究纳入的有阳性家族史的 13 患者中 11 例符合常染色体显性遗传模式,与国外文献报道基本一致^[12]。本组有家族史和无家族史患者在性别、发病年龄、病程、痉挛性截瘫量表评分等方面差异均无统计学意义,提示家族史可能亦非影响该病临床特点的因素。

本组病例均以步态异常为首发症状,仅 4 例合并膀胱功能损害症状,其余均以锥体束损害体征常见,如双侧下肢肌张力增高、腱反射亢进,呈典型的剪刀步态。其中 2 例合并双手第一骨间肌、前臂肌萎缩,电生理检查提示周围神经损害;骨骼畸形发生率约为 18.18%(6/33),5 例呈弓形足、1 例呈“X”形腿,低于郝锋利等^[10]的观察结果;头部 MRI 检查均未发现脑组织结构异常,但脊髓 MRI 检查显示 5 例(15.15%)胸髓萎缩,为脊髓锥体束变性和脱髓鞘改变所致^[2]。上述临床症状与体征与国内外文献报道基本一致^[1,4,10,13-15]。

基因学检测是诊断单纯型遗传性痉挛性截瘫的金标准,常见基因突变包括 *SPG4*、*SPG3A*、*SPG6*、*SPG31* 等,其中以 *SPG4* 最为常见^[16-18]。本组仅 11 例患者进行基因学检测,其中 4 例(4/11)发现 *SPG4* 基因第 10~17 外显子区域呈大片段缺失突变,高于国内文献报道的 18%^[19],与国外文献报道的 40%~45%相近^[7],其余 7 例未发现 *SPG4*、*SPG3A* 和 *SPG6* 基因突变,拟进一步筛查其他基因突变。单纯型遗传性痉挛性截瘫具有明显的遗传异质性,迄今为

止,至少已确定 52 个基因位点与其发病有关、31 个致病基因已被克隆,其中常染色体显性遗传相关基因 11 个、常染色体隐性遗传相关基因 16 个、X 连锁隐性遗传相关基因 3 个、线粒体相关基因 1 个^[20]。具有不同基因突变位点的患者发病年龄和临床表现有所差异,因此基因学检测策略亦略有不同。对于常染色体显性遗传患者,若发病年龄 < 20 岁,应首先检测 *SPG3A* 和 *SPG4* 基因突变,而对于发病年龄 > 20 岁者,可首先检测 *SPG4* 基因,若未发现该基因突变,则进一步检测 *SPG6*、*SPG8*、*SPG10*、*SPG13*、*SPG31* 等基因;对于常染色体隐性遗传患者,须依次检测 *SPG11*、*SPG5*、*SPG21*、*SPG30* 等基因;对于 X 连锁隐性遗传患者,首先检测 *SPG2* 和 *SPG22* 基因;对于散发型患者,首先检测 *SPG4* 基因,若发病年龄 < 10 岁,则首先检测 *SPG3* 基因^[21]。此外,有部分基因突变患者具有特征性的临床表现,如 *SPG11* 基因突变者常合并胼胝体发育不良^[22]、*SPG7* 基因突变者可伴小脑萎缩^[23],在检测过程中可结合这些临床表现直接进行目的基因筛查。

目前尚无有针对性的有效药物能够阻止遗传性痉挛性截瘫的病情进展,所有治疗方法均为对症治疗,如肌肉松弛药巴氯芬、多巴丝肼(美多芭)等可改善患者肢体僵硬^[24]、局部注射肉毒毒素有助于维持患者肢体功能^[25-26]、物理治疗也可改善肢体僵硬^[25]。因此,对于单纯型遗传性痉挛性截瘫患者家族成员的遗传咨询十分重要,必要时可进行基因筛查和产前诊断,避免缺陷患儿的出生。随着遗传性痉挛性截瘫遗传学研究的不断深入,将有助于其诊断和发病机制的明确。

参 考 文 献

[1] Coutinho P, Barros J, Zemmouri R, Guimarães J, Alves C, Chorão R, Lourenço E, Ribeiro P, Loureiro JL, Santos JV, Hamri A, Paternotte C, Hazan J, Silva MC, Prud'homme JF, Grid D. Clinical heterogeneity of autosomal recessive spastic paraplegias: analysis of 106 patients in 46 families. *Arch Neurol*, 1999, 56:943-949.

[2] DeLuca GC, Ebers GC, Esiri MM. The extent of axonal loss in the long tracts in hereditary spastic paraplegia. *Neuropathol App Neurobiol*, 2004, 30:576-584.

[3] Schlipf NA, Schule R, Klimpe S, Karle KN, Synofzik M, Schicks J, Riess O, Schols L, Bauer P. Amplicon-based high-throughput pooled sequencing identifies mutations in *CYP7B1* and *SPG7* in sporadic spastic paraplegia patients. *Clin Genet*, 2011, 80:148-160.

[4] Harding AE. Classification of the hereditary ataxias and paraplegias. *Lancet*, 1983, 1:1151-1155.

[5] Proukakis C, Moore D, Labrum R, Wood NW, Houlden H.

Detection of novel mutations and review of published data suggests that hereditary spastic paraplegia caused by spastin (SPAST) mutations is found more often in males. *J Neurol Sci*, 2011, 306:62-65.

[6] Depienne C, Stevanin G, Brice A, Durr A. Hereditary spastic paraplegias: an update. *Curr Opin Neurol*, 2007, 20:674-680.

[7] Hazan J, Fonknechten N, Mavel D, Paternotte C, Samson D, Artiguenave F, Davoine CS, Cruaud C, Dürr A, Wincker P, Brottier P, Cattolico L, Barbe V, Burgunder JM, Prud'homme JF, Brice A, Fontaine B, Heilig B, Weissenbach J. Spastin, a new AAA protein, is altered in the most frequent form of autosomal dominant spastic paraplegia. *Nat Genet*, 1999, 23:296-303.

[8] Zhao X, Alvarado D, Rainier S, Lemons R, Hedera P, Weber CH, Tükel T, Apak M, Heiman-Patterson T, Ming L, Bui M, Fink JK. Mutations in a newly identified GTPase gene cause autosomal dominant hereditary spastic paraplegia. *Nat Genet*, 2001, 29:326-331.

[9] Rainier S, Chai JH, Tokarz D, Nicholls RD, Fink JK. NIPA1 gene mutations cause autosomal dominant hereditary spastic paraplegia (SPG6). *Am J Hum Genet*, 2003, 73:967-971.

[10] Hao FL, Guo SW, Huo JL, Zhao ZR, Wang YY. The clinical manifestations in 12 patients with hereditary spastic paraplegia. *Zhongguo You Sheng Yu Yi Chuan Za Zhi*, 2012, 20:130. [郝锋利, 郭舒雯, 霍金莲, 赵志茹, 王园园. 遗传性痉挛性截瘫 12 例临床报告. *中国优生与遗传杂志*, 2012, 20:130.]

[11] Sribnick EA, Samantaray S, Das A, Smith J, Matzelle DD, Ray SK, Banik NL. Postinjury estrogen treatment of chronic spinal cord injury improves locomotor function in rats. *J Neurosci Res*, 2010, 88:1738-1750.

[12] Fink JK. Advances in the hereditary spastic paraplegias. *Exp Neurol*, 2003, 184 Suppl 1:106-110.

[13] Blair MA, Ma S, Hedera P. Mutation in *KIF5A* can also cause adult-onset hereditary spastic paraplegia. *Neurogenetics*, 2006, 7:47-50.

[14] Zheng KW, Shen T, Shou T, Ding L, Dong H, Yan XM. The clinical manifestations in 10 patients with pure hereditary spastic paraplegia. *Zhongguo Lin Chuang Shen Jing Ke Xue*, 2012, 20:672-674. [郑昆文, 沈涛, 寿涛, 丁里, 董红, 严新民. 单纯型遗传性痉挛性截瘫临床分析(附一家系 10 例报道). *中国临床神经科学*, 2012, 20:672-674.]

[15] Hedera P, Eldevik OP, Maly P, Rainnier S, Fink JK. Spinal cord magnetic resonance imaging in autosomal dominant hereditary spastic paraplegia. *Neuroradiology*, 2005, 47:730-734.

[16] Beetz C, Nygren AO, Schickel J, Auer-Grumbach M, Bürk K, Heide G, Kassubek J, Klimpe S, Klopstock T, Kreuz F, Otto S, Schüle R, Schöls L, Sperfeld AD, Witte OW, Deufel T. High frequency of partial SPAST deletions in autosomal dominant hereditary spastic paraplegia. *Neurology*, 2006, 67:1926-1930.

[17] Kwon MJ, Lee ST, Kim JW, Sung DH, Ki CS. Clinical and genetic analysis of a Korean family with hereditary spastic paraplegia type 3. *Ann Clin Lab Sci*, 2010, 40:375-379.

[18] Goizet C, Depienne C, Benard G, Boukhris A, Mundwiller E, Solé Z, Coupry I, Pilliod J, Martin-Négrier ML, Fedirko E, Forlani S, Cazeneuve C, Hannequin D, Charles P, Feki I, Pinel JF, Ouvrard-Hernandez AM, Lyonnet S, Ollagnon-Roman E, Yaouanq J, Toutain A, Dussert C, Fontaine B, Leguern E, Lacombe D, Durr A, Rossignol R, Brice A, Stevanin G. REEP1 mutations in SPG31: frequency, mutational spectrum, and potential association with mitochondrial morpho-functional dysfunction. *Hum Mutat*, 2011, 32:1118-1127.

[19] Tang B, Zhao G, Xia K, Pan Q, Luo W, Shen L, Long Z, Dai H, Zi X, Jiang H. Three novel mutations of the spastin gene in Chinese patients with hereditary spastic paraplegia. *Arch Neurol*, 2004, 61:

- 49-55.
- [20] McCorquodale DS 3rd, Ozomaro U, Huang J, Montenegro G, Kushman A, Citrigno L, Price J, Speziani F, Pericak-Vance MA, Züchner S. Mutation screening of spastin, atlastin, and REEP1 in hereditary spastic paraplegia. *Clin Genet*, 2011, 79:523-530.
- [21] Stevanin G. Molecular genetics of hereditary spastic paraplegias. *eLS*, 2010[2013-03-15]. <http://www.els.net/WileyCDA/ElsArticle/refId-a0022419.html>.
- [22] Yoon WT, Lee WY, Lee ST, Ahn JY, Ki CS, Cho JW. Atypical hereditary spastic paraplegia with thin corpus callosum in a Korean patient with a novel SPG11 mutation. *Eur J Neurol*, 2012, 19:E7-8.
- [23] Elleuch N, Depienne C, Benomar A, Hernandez AM, Ferrer X, Fontaine B, Grid D, Tallaksen CM, Zemmouri R, Stevanin G, Durr A, Brice A. Mutation analysis of the paraplegin gene (SPG7) in patients with hereditary spastic paraplegia. *Neurology*, 2006, 66:654-659.
- [24] Lambrecq V, Muller F, Joseph PA, Cuny E, Mazaux JM, Barat M. Intrathecal baclofen in hereditary spastic paraparesis: benefits and limitations. *Ann Readapt Med Phys*, 2007, 50:577-581.
- [25] Geva-Dayan K, Domenievitz D, Zahalka R, Fattal-Valevski A. Botulinum toxin injections for pediatric patients with hereditary spastic paraparesis. *J Child Neurol*, 2010, 25:969-975.
- [26] Yang YM, Wan XH. Progress in the study of botulinum toxin for the treatment of movement disorders. *Zhongguo Xian Dai Shen Jing Ji Bing Za Zhi*, 2011, 11:43-50.[杨英麦, 万新华. 肉毒毒素治疗运动障碍性疾病的研究进展. *中国现代神经疾病杂志*, 2011, 11:43-50.]

(收稿日期:2013-06-18)

· 临床医学图像 ·

黑色素细胞瘤

doi:10.3969/j.issn.1672-6731.2013.07.017

Melanocytoma

YAN Xiao-ling

Department of Pathology, Tianjin Huanhu Hospital, Tianjin 300060, China (Email: ll934065@126.com)

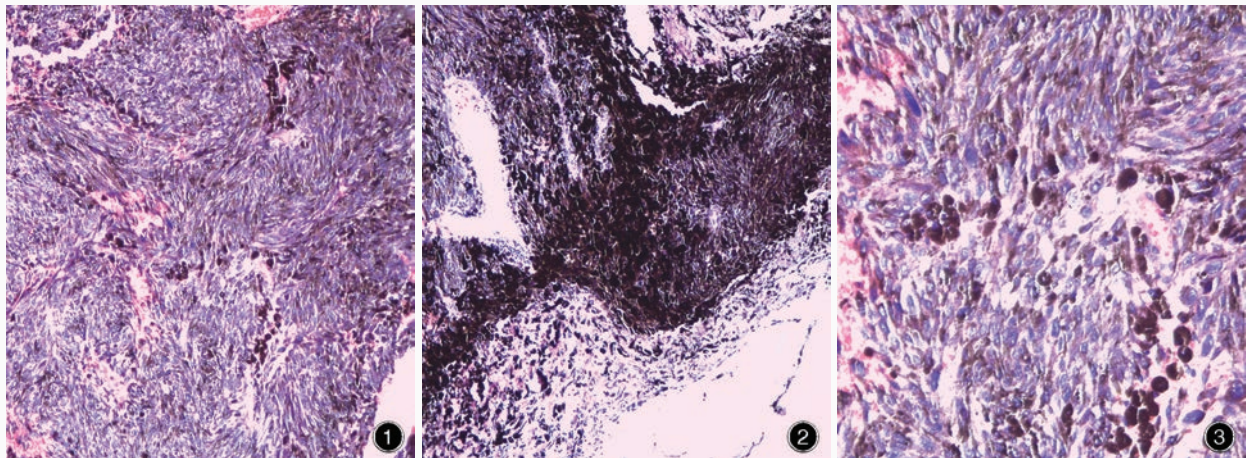


图1 光学显微镜可见含色素的梭形细胞呈巢状或片状排列 HE染色 低倍放大 图2 光学显微镜显示,巢状结构周围有富含色素的肿瘤细胞和细胞外色素沉积 HE染色 低倍放大 图3 光学显微镜显示,黑色素细胞瘤胞质呈透明或嗜酸性、色素含量不等,胞核呈豆形,可见嗜酸性小核仁 HE染色 低倍放大

Figure 1 Optical microscopy revealed that pigmented spindle cells were arranged in loose nests or in sheets. HE staining low power magnified **Figure 2** Heavily pigmented tumor cells and extracellular melanin deposits were seen at the periphery of nests. HE staining low power magnified **Figure 3** Melanocytoma cells showed clear or eosinophilic cytoplasm with variable fine pigment. Nuclei were bean-shaped and had eosinophilic micronucleoli. HE staining low power magnified

中枢神经系统黑色素细胞瘤起源于软脑膜的黑色素细胞,可发生于所有年龄阶段,以50岁左右最为常见,女性略多于男性。呈单发,低度恶性,不侵犯周围组织。光学显微镜观察肿瘤细胞呈梭形或椭圆形,胞质内含多少不等的黑色素,可形成巢状,表面类似脑膜瘤“涡旋”状结构(图1);巢状结构周围可见富含色素的肿瘤细胞和巨噬细胞(图2);胞核呈卵圆形或豆形,核仁小、呈嗜酸性(图3);一般无细胞间变及核分裂象(平均<1个/10高倍视野)。免疫组织化学染色肿瘤细胞抗黑色素特异性抗体HMB-45或黑色素瘤抗原T细胞(MART-1)呈阳性反应,Ki-67抗原标记指数<2%。

(天津市环湖医院病理科阎晓玲供稿)