

以肌张力障碍为发病特点的脊髓小脑性共济失调 2 型一例

赵亚楠 李梦 方艳博 邓文静

【关键词】 脊髓小脑共济失调； 张力障碍； 系谱； 病例报告

【Key words】 Spinocerebellar ataxias; Dystonia; Pedigree; Case reports

Spinocerebellar ataxia type 2 with prominent manifestation of dystonia: one case report

ZHAO Ya-nan, LI Meng, FANG Yan-bo, DENG Wen-jing

Department of Neurological Intensive Care Unit, The First Affiliated Hospital of Zhengzhou University, Zhengzhou 450046, He'nan, China

Corresponding author: DENG Wen-jing (Email: 13676965683@126.com)

Conflicts of interest: none declared

先证者(Ⅳ3) 女性,35岁,因行走不稳、头部抖动7年,加重伴肢体抖动10余天,于2022年2月16日入院。先证者7年前(2015年5月)无明显诱因出现行走不稳,步基增宽,左右摇摆,并逐渐出现伴紧张时头部不自主抖动,安静休息时消失,外院头部MRI检查显示小脑萎缩,给予4次干细胞治疗(具体药物及方案不详),症状无明显改善。2年前(2020年2月)行走不稳加重,需要辅助器械方可行走,但生活可自理。间断、多次辗转当地诊所治疗,疗效甚微,曾服用氟哌啶醇、氯硝西洋、多巴丝肼等(具体剂量不详),但效果欠佳后未服用。10余天前(2022年1月30日)头部抖动加重,并出现四肢不自主抖动及口角不自主抽动,无法持箸进食,行走不能,伴睡眠增多、饮水呛咳。为求诊治遂至我院就诊,门诊以“肌张力障碍”收入院。先证者自发病以来,神志清楚,精神差,食欲欠佳,睡眠差,大小便无法控制,体重无减轻。既往无手术史及外伤史,无食物及药物过敏史,无传染性疾病病史;无烟酒嗜好。其父(Ⅲ3)、长兄(Ⅳ2)、祖母(Ⅱ3)、姑母(Ⅲ2、Ⅲ10)、表妹(Ⅳ9)、舅祖父(Ⅱ8)、表叔(Ⅲ12)均存在行走不稳、肢体抖动病史,其父38岁发病,45岁死

亡;长兄3岁发病,6岁死亡;祖母40余岁发病,46岁死亡;大姑(Ⅲ2)18岁发病,30岁死亡;四姑(Ⅲ10)30岁发病,现55岁卧床;表妹25岁发病,现生活尚可自理;舅祖父约40岁发病,45岁死亡;表叔亦有行走不稳症状,但其他情况不详;其母61岁、妹31岁、弟24岁,均身体健康(图1)。

诊断与治疗经过 体格检查及神经系统检查:神志清楚,构音障碍,高级皮质功能正常;眼睑闭合,睁眼困难,双侧眼球居中,各向眼动充分,未见慢眼动,双侧瞳孔等大、等圆,直径约3 mm,对光反射灵敏,双侧角膜反射灵敏,鼻唇沟对称,伸舌居中;头部不自主抖动,双侧口角抽动,张口状态,闭合困难;四肢肌力4级,肌张力正常,四肢不自主运动,腱反射减弱,双侧指鼻试验、跟-膝-胫试验欠稳准,感觉、步态检查不合作,弓形足,病理征阴性,脑膜刺激征阴性。实验室检查:腰椎穿刺脑脊液检查葡萄糖4.78 mmol/L(2.50~4.40 mmol/L),氯化物135 mmol/L(120~130 mmol/L),余脑脊液及血清学检查均未见异常。影像学检查:头部MRI可见脑萎缩,以双侧小脑半球为著(图2)。根据患者临床表现、家族史及影像学检查,高度怀疑脊髓小脑性共济失调(SCA)。为进一步证实临床诊断及其分型,完善遗传性脊髓小脑性共济失调基因检测,在征得先证者及其弟和妹的知情同意之后,晨起采集静脉血各3 ml,送检郑州大学第一附属医院遗传与产前

doi: 10.3969/j.issn.1672-6731.2024.07.013

作者单位: 450046 郑州大学第一附属医院神经重症监护病房

通讯作者: 邓文静, Email: 13676965683@126.com

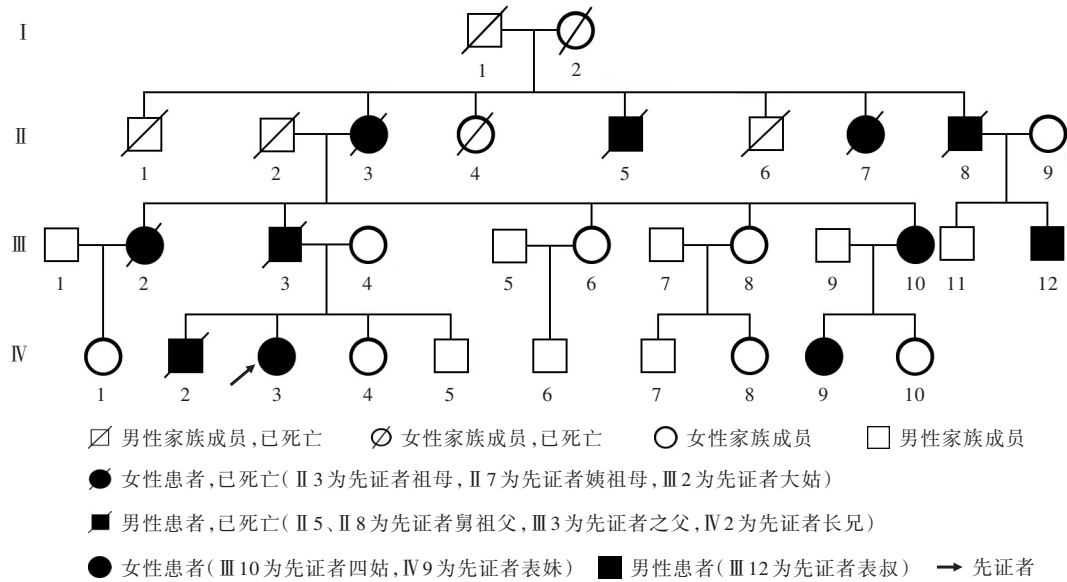


图1 SCA2型家系图

Figure 1 Pedigree of SCA2 family.

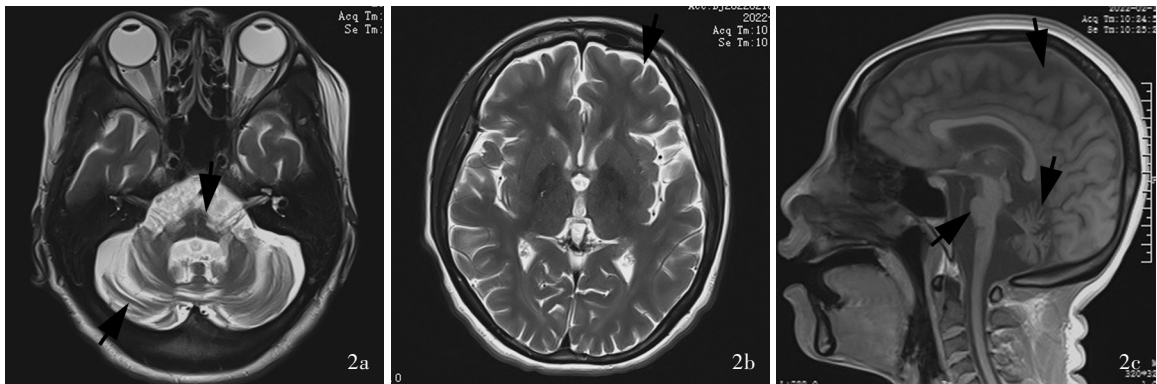


图2 先证者头部MRI显示小脑、脑干萎缩,大脑皮质轻度萎缩(箭头所示) 2a 横断面T₂WI(小脑层面) 2b 横断面T₂WI(基底节层面) 2c 矢状位T₁WI

Figure 2 Head MRI of the proband showed atrophy of cerebellar and brainstem, and mild atrophy of cerebral cortex (arrows indicate). Axial T₂WI of cerebellar level (Panel 2a). Axial T₂WI of basal ganglia level (Panel 2b). Sagittal T₁WI (Panel 2c).

诊断中心,采用荧光定量聚合酶链反应(PCR)及毛细管电泳技术,发现先证者 $ATXN2$ 基因CAG重复次数约42次,呈异常扩增(图3a),其妹重复次数约14和18次(图3b),其弟重复次数约18次(图3c)。先证者最终确诊为脊髓小脑性共济失调2型(SCA2),该家系明确为SCA2型家系(图1)。予以口服氟哌啶醇1 mg/次、2次/d,2天后增至2 mg/次、2次/d,连续服用7天;口服氯硝西泮2 mg/次、2次/d,3天后增至2 mg/次、3次/d,连续服用6天;口服多巴丝肼62.50 mg/6 h,连续服用4天,头面部及四肢抖动无明显好转,遂予以咪达唑仑3 mg/h静脉微量泵入,头面部及四肢抖动症状稍缓解。先证者共住院10天,出院后2个月因严重肺部感染死亡。

讨论

脊髓小脑性共济失调是一种常染色体显性遗传,具有临床、遗传和病理异质性的退行性变,主要影响小脑及其联络纤维,发病率为(0~5.6)/10万^[1]。迄今已发现40余种亚型,各亚型分布存在地区和种族差异,其中SCA3型是我国最常见的亚型,SCA2型主要分布在墨西哥、韩国、印度等国家,我国报道较少^[2-4]。SCA2型是由 $ATXN2$ 基因定位于染色体12q(23~24区)CAG重复次数异常所致,正常重复次数为13~31次,SCA2型CAG重复次数超过31次^[5],并且重复次数越多、发病年龄越小、病情越严重,具有遗传早现现象。本文家系先证者于28岁发病,祖母

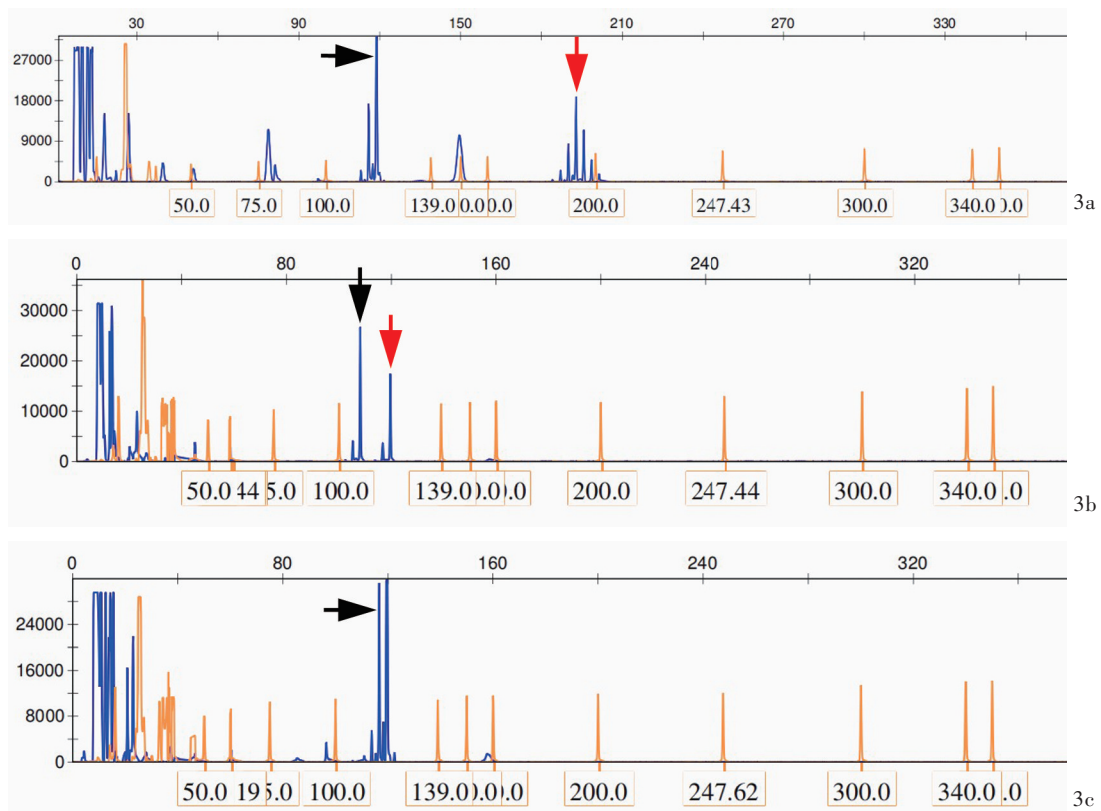


图3 ATXN2基因检测所见(毛细管电泳法) 3a 先证者ATXN2基因异常等位基因CAG重复次数为42次(红色箭头所示);正常等位基因CAG重复次数为18次(黑色箭头所示),符合SCA2型的诊断 3b 先证者之妹ATXN2基因2个等位基因CAG重复次数分别为18次(红色箭头所示)和14次(黑色箭头所示),为正常片段 3c 先证者之弟ATXN2基因2个等位基因CAG重复次数均为18次(黑色箭头所示),为正常片段

Figure 3 ATXN2 gene test findings The repeats of CAG in the abnormal allele in the ATXN2 gene of proband were 42 (red arrow indicates) and the repeats of CAG in the normal allele were 18 (black arrow indicates), indicating SCA2 (Panel 3a). The repeats of CAG in 2 alleles in the ATXN2 gene of proband's sister were 18 (red arrow indicates) and 14 (black arrow indicates), respectively (Panel 3b). The repeats of CAG in 2 alleles in the ATXN2 gene of proband's brother were 18 (black arrow indicates, Panel 3c).

40余岁发病,其父38岁发病,长兄3岁发病,符合遗传早现特点。

SCA2型的临床表现具有明显异质性,发病年龄、病程、CAG重复次数均可影响其临床表现^[6-7],常见症状主要包括进行性小脑性共济失调、周围神经病变、眼球慢扫视运动及锥体外系症状等^[3,8]。在SCA2型所出现的锥体外系症状中,以帕金森病样症状最为常见(发生率为18.2%),肌张力障碍相对少见(发生率为4%~5%)^[9-10],且对肌张力障碍的分布类型、严重程度的研究较少。SCA2型肌张力障碍可累及面部、颈部、四肢,表现为眼睑痉挛、口-下颌肌张力障碍、斜颈、书写痉挛等,其中口-下颌及颈部肌张力障碍最为常见,口-下颌肌张力障碍对SCA2型的诊断具有提示意义^[11-13],可以呈发作性、亦可为持续性,多出现于小脑性共济失调症状之后,以肌张

力障碍为首发症状者较为少见,症状稳定或缓慢进展^[11-12]。本文先证者发病时头部抖动考虑为静止性震颤,入院前出现的口角不自由抽动及四肢不自主抖动,考虑为肌张力障碍,具有累及范围广、进展速度快的特点。此类患者除常见颈部、口-下颌肌肉受累外,还可合并睁眼困难及四肢不自主抖动,导致患者口唇无法闭合、进食困难、卧床,为主要的致残原因。除Oyama等^[14]报告1例及Markovic等^[11]报告的6例SCA2型患者中1例因合并肌张力障碍导致进食困难及轮椅依赖外,其余患者均可在搀扶或头部支撑下行走。

关于SCA2型患者出现肌张力障碍的机制尚不明确,Estrada等^[15]对11例SCA2型患者尸检发现,除橄榄-脑桥-小脑严重病变外,黑质、纹状体、苍白球可观察到神经元丢失现象。此外,有研究采用

SPECT 比较 SCA2 型患者与正常对照者的多巴胺能神经传递功能,发现与正常对照者相比,SCA2 型患者纹状体多巴胺转运功能下降 33%,这一程度与同龄的帕金森病患者相当^[16]。提示 SCA2 型患者出现肌张力障碍和基底节回路功能障碍。

脊髓小脑性共济失调目前尚无有效治疗方法,主要以减轻患者症状、提高生活质量为目标。主要治疗方法包括辅酶 Q10、利鲁唑、丹曲林等^[17],间充质干细胞、反义寡核苷酸、钙离子稳定剂等药物治疗目前正处于临床试验阶段^[18]。针对肌张力障碍,左旋多巴、肉毒杆菌可能对部分患者有效^[19],有报道称脑深部电刺激术(DBS)可改善 SCA2 型患者的肌张力障碍症状^[14],但有加重共济失调之风险^[18]。本文先证者服用多巴丝肼、氯硝西泮、氟哌啶醇等药物均无效,因家属拒绝未进一步尝试脑深部电刺激术。关于 SCA2 型患者的预后,一项研究对包括 162 例 SCA2 型患者在内的 525 例脊髓小脑性共济失调患者为期 10 年的随访发现,SCA2 型患者 10 年生存率为 74%,其中入组时年龄越大、CAG 重复次数越多、共济失调等级量表(SARA)评分越高、预后越差^[20]。临床工作中应对此类患者予以高度重视,药物治疗无效时可尝试脑深部电刺激术,并注意长期卧床带来的感染、深静脉血栓、营养不良等并发症。

本文报道 1 例以肌张力障碍发病的 SCA2 型患者,不仅扩展了该病的临床表现,加深了对 SCA2 型的认识,亦对于疾病的诊断、临床评估和治疗具有一定的参考价值。

利益冲突 无

参 考 文 献

- [1] Scott SSO, Pedroso JL, Barsottini OGP, França-Junior MC, Braga-Neto P. Natural history and epidemiology of the spinocerebellar ataxias: insights from the first description to nowadays[J]. *J Neurol Sci*, 2020, 417:117082.
- [2] Klockgether T, Mariotti C, Paulson HL. Spinocerebellar ataxia [J]. *Nat Rev Dis Primers*, 2019, 5:24.
- [3] Sullivan R, Yau WY, O'Connor E, Houlden H. Spinocerebellar ataxia: an update[J]. *J Neurol*, 2019, 266:533-544.
- [4] Li YX, Song L, Lü ZY, Wang QQ, Hao YL. A pedigree of spinocerebellar ataxia type 2[J]. *Zhongguo Xian Dai Shen Jing Ji Bing Za Zhi*, 2019, 19:216-220.[李燕新, 宋莉, 吕占云, 王全全, 郝延磊. 脊髓小脑性共济失调 2 型一家系[J]. *中国现代神经疾病杂志*, 2019, 19:216-220.]
- [5] Du W, Li SH. A case report of spinocerebellar ataxia type 2 with parkinsonism and cognitive impairment[J]. *Zhonghua Shen Jing Ke Za Zhi*, 2021, 54:1290-1294.[杜危, 李淑华. 伴帕金森样症状和认知下降的脊髓小脑共济失调 2 型一例[J]. *中华神经科杂志*, 2021, 54:1290-1294.]
- [6] Sena LS, Dos Santos Pinheiro J, Hasan A, Saraiva-Pereira ML, Jardim LB. Spinocerebellar ataxia type 2 from an evolutionary perspective: systematic review and meta-analysis [J]. *Clin Genet*, 2021, 100:258-267.
- [7] Sonakar AK, Shamim U, Srivastava MP, Faruq M, Srivastava AK. SCA2 in the Indian population: unified haplotype and variable phenotypic patterns in a large case series [J]. *Parkinsonism Relat Disord*, 2021, 89:139-145.
- [8] Pedroso JL, Braga-Neto P, Escorcio-Bezerra ML, Abrahão A, de Albuquerque MV, Filho FM, de Souza PV, de Rezende Pinto WB, Borges FR Jr, Saraiva-Pereira ML, Jardim LB, Barsottini OG. Non-motor and extracerebellar features in spinocerebellar ataxia type 2[J]. *Cerebellum*, 2017, 16:34-39.
- [9] Rezende Filho FM, Vale TC, Pedroso JL, Braga-Neto P, Barsottini OG. Facial grimacing and clinical correlates in spinocerebellar ataxia type 3[J]. *J Neurol Sci*, 2019, 397:138-140.
- [10] Chen SJ, Lee NC, Chien YH, Hwu WL, Lin CH. Heterogeneous nonataxic phenotypes of spinocerebellar ataxia in a Taiwanese population[J]. *Brain Behav*, 2019, 9:e01414.
- [11] Markovic V, Dragasevic-Miskovic NT, Stankovic I, Petrovic I, Svetel M, Kostić VS. Dystonia in patients with spinocerebellar ataxia type 2[J]. *Mov Disord Clin Pract*, 2015, 3:292-295.
- [12] Antenora A, Peluso S, Saccà F, De Michele G, Filla A. Jaw-opening oromandibular dystonia associated with spinocerebellar ataxia type 2[J]. *Mov Disord Clin Pract*, 2014, 1:121-122.
- [13] Boesch SM, Müller J, Wenning GK, Poewe W. Cervical dystonia in spinocerebellar ataxia type 2: clinical and polymyographic findings[J]. *J Neurol Neurosurg Psychiatry*, 2007, 78:520-522.
- [14] Oyama G, Thompson A, Foote KD, Limotai N, Abd-El-Barr M, Maling N, Malaty IA, Rodriguez RL, Subramony SH, Ashizawa T, Okun MS. Deep brain stimulation for tremor associated with underlying ataxia syndromes: a case series and discussion of issues[J]. *Tremor Other Hyperkinet Mov (NY)*, 2014, 4:228.
- [15] Estrada R, Galarraga J, Orozco G, Nodarse A, Auburger G. Spinocerebellar ataxia 2 (SCA2): morphometric analyses in 11 autopsies[J]. *Acta Neuropathol*, 1999, 97:306-310.
- [16] Boesch SM, Donnemiller E, Müller J, Seppi K, Weirich-Schwaiger H, Poewe W, Wenning GK. Abnormalities of dopaminergic neurotransmission in SCA2: a combined ¹²³I-βCIT and ¹²³I-IBZM SPECT study[J]. *Mov Disord*, 2004, 19:1320-1325.
- [17] Neves-Carvalho A, Duarte-Silva S, Teixeira-Castro A, Maciel P. Polyglutamine spinocerebellar ataxias: emerging therapeutic targets[J]. *Expert Opin Ther Targets*, 2020, 24:1099-1119.
- [18] Egorova PA, Bezprozvanny IB. Molecular mechanisms and therapeutics for spinocerebellar ataxia type 2 [J]. *Neurotherapeutics*, 2019, 16:1050-1073.
- [19] Li Y, Chang Y, Liu X, Li Y, Yan Y. Spinocerebellar ataxia 2 in a family with different phenotypes: two case reports [J]. *Medicine (Baltimore)*, 2019, 98:e17834.
- [20] Diallo A, Jacobi H, Cook A, Labrum R, Durr A, Brice A, Charles P, Marelli C, Mariotti C, Nanetti L, Panzeri M, Rakowicz M, Sobanska A, Sulek A, Schmitz-Hübbsch T, Schöls L, Hengel H, Melegh B, Filla A, Antenora A, Infante J, Berciano J, van de Warrenburg BP, Timmann D, Boesch S, Pandolfo M, Schulz JB, Bauer P, Giunti P, Kang JS, Klockgether T, Tezenas du Montcel S. Survival in patients with spinocerebellar ataxia types 1, 2, 3, and 6 (EUROSCA): a longitudinal cohort study[J]. *Lancet Neurol*, 2018, 17:327-334.

(收稿日期:2024-03-05)

(本文编辑:袁云)