·病例报告·

急性后循环缺血性卒中静脉溶栓桥接血管内机械取栓术一例

冯鹏程 康煜 程凌燕 杨娟 王晶 吴玉萍 柳丹 成熟 李翠华

【关键词】 卒中； 脑缺血； 血栓溶解疗法； 血栓切除术； 支架； 病例报告

【Key words】 Stroke; Brain ischemia; Thrombolytic therapy; Thrombectomy; Stents; Case reports

Venous thrombolysis bridging endovascular thrombectomy in acute posterior circulation ischemic stroke: one case report

FENG Peng-cheng[1], KANG Yu[1], CHENG Ling-yan[1], YANG Juan[1], WANG Jing[1], WU Yu-ping[2], LIU Dan[1], CHENG Shu[3], LI Cui-hua[1]

[1]Department of Neurology, [2]Department of Digestive Internal Medicine, [3]Department of Rehabilitation, China Resources & WISCO General Hospital, Wuhan 430080, Hubei, China

Corresponding authors: CHENG Shu (Email: 995536642@qq.com); LI Cui-hua (Email: 18986285346@163.com)

This study was supported by Foundation of Health and Family Planning Commission of Wuhan, Hubei Province, China (No. WX16E02).

Conflicts of interest: none declared

患者 男性，51岁。因头晕伴恶心、呕吐3小时，于2017年5月3日凌晨4:00急诊入院。患者约于3小时前（2017年5月3日夜间1:00）无明显诱因突发头晕伴恶心、呕吐，呕吐物为胃内容物，无“咖啡”样残渣，无意识障碍、构音障碍、复视、肢体无力、失语、大小便失禁等症状与体征，头部CT检查未见明显异常（图1a），以“头晕待查，后循环缺血性卒中”收入院。既往高血压病史10余年，血压最高达200/100 mm Hg（1 mm Hg = 0.133 kPa），长期规律服用氨氯地平5 mg/d，血压控制良好；吸烟史近30年（20支/d）；饮白酒史近30年（100 mg/d）。其余既往史、个人史及家族史无特殊。入院后体格检查：体温36.6 ℃，脉搏86次/min，呼吸19次/min，血压150/80 mm Hg。心、肺、腹部检查无明显异常。神志清楚，对答切题，注意力、记忆力、定向力尚可，脑神经检查无明显异常；四肢肌力、肌张力正常；共济运动和感觉系统粗测正常，生理反射存在，病理反射未引出，脑膜刺激征阴性。美国国立卫生研究院卒中量表（NIHSS）评分为零，改良Rankin量表（mRS）评分1分。拟诊后循环缺血。采取抗血小板、调脂和清除氧自由基等对症支持治疗，分别予以氯吡格雷75 mg/d和阿托伐他汀（立普妥）20 mg/晚口服，以及依达拉奉30 mg/次（2次/d）静脉滴注。入院后4小时（2017年5月3日上午8:00）突发烦躁不安、失语伴左侧肢体无力。体格检查：血压200/120 mm Hg，神志清楚，烦躁不安，失语；双侧瞳孔等大、等圆，直径约3 mm，对光反射迟钝，各向眼动充分，无复视和眼震，双眼向左侧凝视，右侧鼻唇沟浅，其余脑神经检查不合作；左上肢肌力0级、左下肢2级，右侧肢体肌力4级，四肢肌张力均正常；共济运动和感觉系统检查不合作；生理反射减退，右侧病理征阳性、左侧可疑阳性。NIHSS评分12分，mRS评分为4分。实验室检查：血常规白细胞计数23.18×10^9/L［（4～10）$\times 10^9$/L］，中性粒细胞比例0.94（0.50～0.70）；血清总胆固醇（TC）5.33 mmol/L（2.33～5.17 mmol/L），甘油三脂（TG）1.78 mmol/L（0.50～1.70 mmol/L），脂蛋白（a）［LP（a）］415.30 mg/L（0～300 mg/L），高敏心肌肌钙蛋白T（hs-cTnT）、肌红蛋白、肌酸激酶同工

doi：10.3969/j.issn.1672-6731.2019.10.013

基金项目：湖北省武汉市卫生和计划生育委员会基金资助项目（项目编号：WX16E02）

作者单位：430080 武汉，华润武钢总医院神经内科（冯鹏程、康煜、程凌燕、杨娟、王晶、柳丹、李翠华），消化内科（吴玉萍），康复科（成熟）

通讯作者：成熟，Email：995536642@qq.com；李翠华，Email：18986285346@163.com

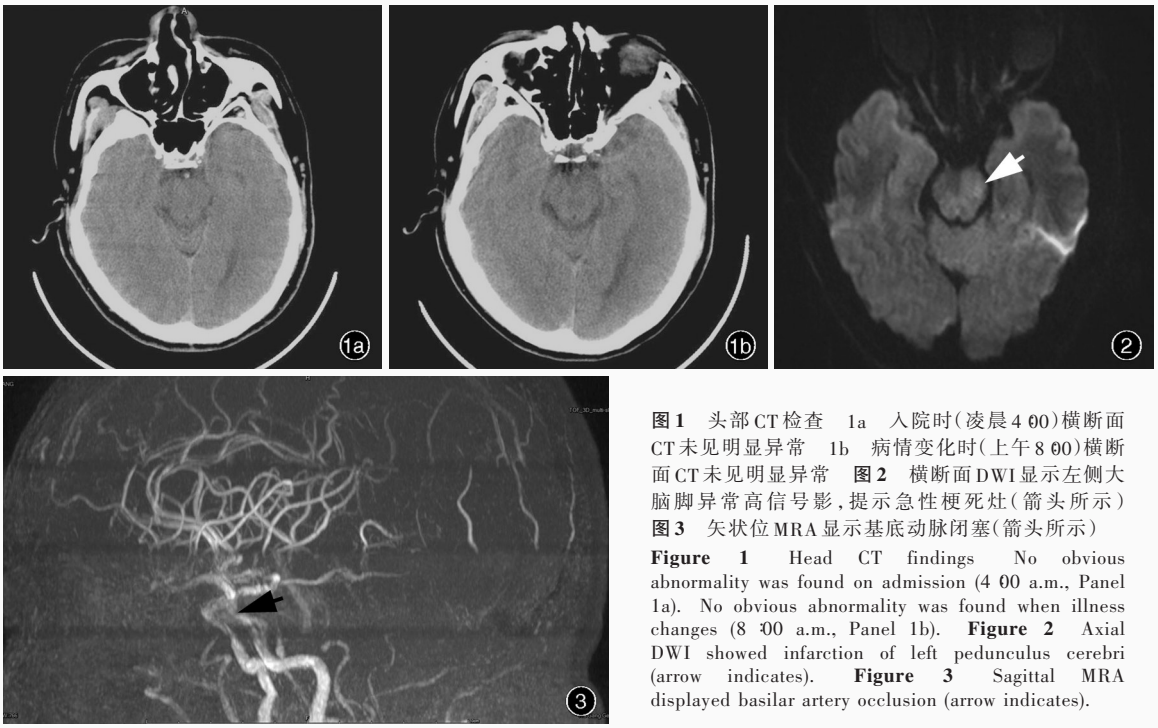

图1　头部CT检查　1a　入院时(凌晨4:00)横断面CT未见明显异常　1b　病情变化时(上午8:00)横断面CT未见明显异常　**图2**　横断面DWI显示左侧大脑脚异常高信号影,提示急性梗死灶(箭头所示)　**图3**　矢状位MRA显示基底动脉闭塞(箭头所示)

Figure 1　Head CT findings　No obvious abnormality was found on admission (4:00 a.m., Panel 1a).　No obvious abnormality was found when illness changes (8:00 a.m., Panel 1b).　**Figure 2**　Axial DWI showed infarction of left pedunculus cerebri (arrow indicates).　**Figure 3**　Sagittal MRA displayed basilar artery occlusion (arrow indicates).

酶均于正常值范围,糖化血红蛋白(HbA1c)、凝血功能,以及甲型肝炎病毒抗体、丙型肝炎病毒抗体、戊型肝炎病毒抗体均于正常值范围。复查头部CT未发现颅内出血(图1b)。心电图无异常心电活动。临床诊断:急性脑干缺血性卒中。遂于入院当日上午8:30以重组组织型纤溶酶原激活物(rt-PA)55 mg行静脉溶栓,其中5.50 mg于1分钟内静脉推注,其余49.50 mg于1小时内经静脉泵入。溶栓治疗过程中血压维持在150/80 mm Hg,2小时后神志逐渐清楚,可正常言语交流;肢体肌力明显改善,左侧3级、右侧5⁻级;NIHSS评分5分,mRS评分3分。至中午12:00意识障碍突然加重,昏睡状态,左侧肢体肌力0~2级;头部MRI检查显示脑干缺血性卒中(图2),颅内未见明显出血灶;MRA显示基底动脉闭塞(图3)。遂向患者家属通报病情,建议进一步行数字减影血管造影术(DSA)和血管内机械取栓术,并告知家属手术的可能风险,在患者家属知情同意的情况下于17:00施行DSA检查。术中可见基底动脉尖端血栓形成,右椎动脉V4段闭塞,左椎动脉V4段重度狭窄,呈节段性(图4)。根据DSA所见,行桥接基底动脉和右椎动脉机械取栓术,以及左椎动脉支架植入术:患者平卧位,气管插管全身麻醉,于右侧腹股沟穿刺点置入8F导引导管,沿导引导管置入Rebar18微导管,反复手动推注对比剂确定血栓远端,沿微导管置入Solitaire FR支架(4 mm×20 mm,美国EV3公司),与血栓融合后,撤出部分微导管,释放Solitaire FR支架,回撤微导管和Solitaire FR支架,取出新鲜血栓,同法取出右椎动脉V4段少量新鲜血栓;置入微导丝,沿微导丝将微导管送至左椎动脉V4段狭窄段远端,沿微导管植入Solitaire FR支架,同法于左椎动脉V4狭窄段近端植入Apollo支架(3 mm×8 mm,上海微创®公司)。术后DSA显示,基底动脉血流通畅,右椎动脉V4段未再通,左椎动脉V4段植入2枚支架后血流通畅(图5)。术后即刻复查头部CT未见缺血性卒中复发和颅内出血,临床亦未见缺血-再灌注损伤或脑血管痉挛症状与体征。术后0.50小时予以替罗非班4 ml/h持续静脉泵入24小时以预防支架内再狭窄,硝普钠1~5 ml/h持续静脉泵入24小时用以控制血压于100~140/60~90 mm Hg,术后24小时予以阿司匹林100 mg/d和氯吡格雷75 mg/d口服行双联抗血小板、阿托伐他汀40 mg/d口服调脂、依达拉奉30 mg/次(2次/d)静脉滴注清除氧自由基、丁苯酞100 ml/次(2次/d)静脉滴注保护神经细胞、促进侧支循环。患者共计住院14天,出院时一般状况良好,可离床短距离活动但行走不稳。出院后继续服用阿司匹林100 mg/d、氯

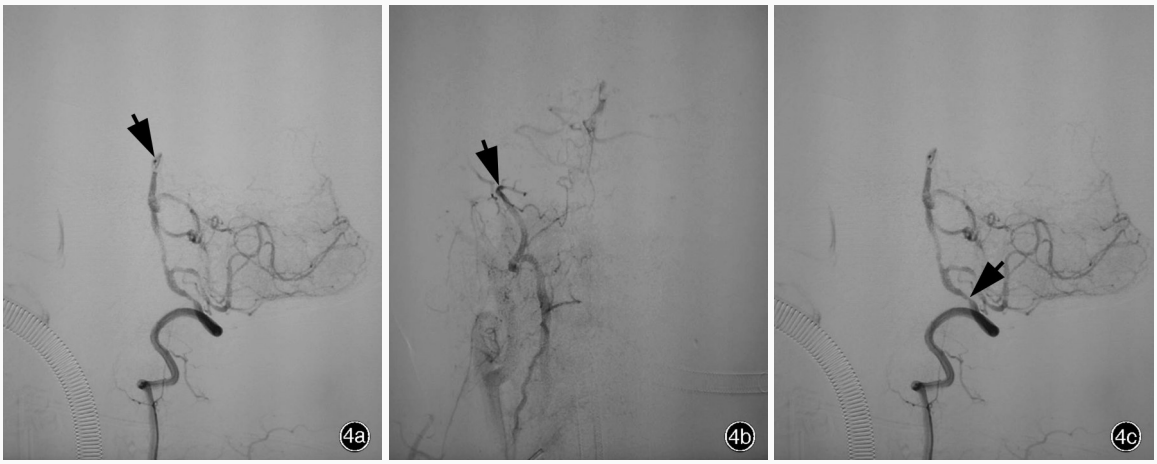

图4 术前DSA检查 4a 基底动脉尖端不完全闭塞,提示血栓形成(箭头所示) 4b 右椎动脉V4段闭塞(箭头所示) 4c 左椎动脉V4段重度狭窄,呈节段性(箭头所示)

Figure 4 Preoperative DSA fingdings Thrombosis was found at the tip of basilar artery (arrow indicates, Panel 4a). Occlusion was found in right vertebral artery V4 segment (arrow indicates, Panel 4b). Severe "beaded" stenosis was found in V4 segment of the left vertebral artery (arrow indicates, Panel 4c).

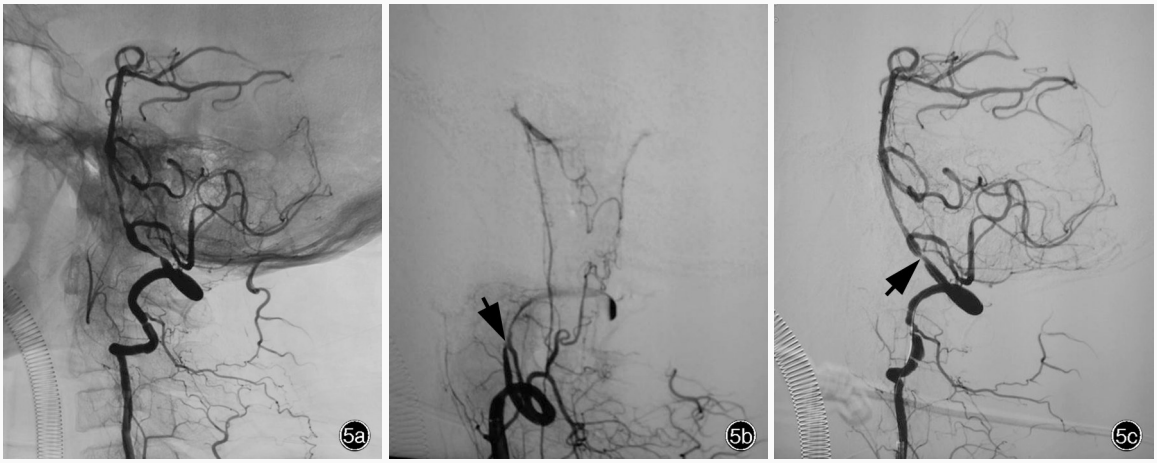

图5 术后DSA检查 5a 基底动脉通畅 5b 取出血栓后右椎动脉V4段仍未再通(箭头所示) 5c 左椎动脉V4段植入2枚支架后通畅(箭头所示)

Figure 5 Postoperative DSA fingdings Basilar artery was unobstructed (Panel 5a). The right vertebral artery V4 segment was still not recanalized even though the thrombus was removed (arrow indicates, Panel 5b). The left vertebral artery V4 segment was unobstructed after implantation of two stents (arrow indicates, Panel 5c).

吡格雷75 mg/d和阿托伐他汀20 mg/d,同时辅以康复训练。出院后3个月电话随访,言语清晰,日常生活和活动尚可。

讨 论

急性缺血性卒中是颅内动脉血管狭窄或闭塞引起的局部脑组织缺血、缺氧所导致的缺血性坏死,病残率和病死率较高,尤其是后循环缺血性卒中的病残率和病死率高达80%以上[1],严重影响患者生活质量,并加重家庭和社会医疗与经济负担。目前,对于发病时间在6小时以内的急性缺血性卒中患者,静脉溶栓是最有效的超早期救治方法[2-3]。然而,由于静脉溶栓的颅内大血管再通率低(仅10%~30%)、"治疗时间窗"短(≤6小时)等限制性要求,使其在临床推广应用大大受限[4-5]。对于此类处于"取栓时间窗"(前循环缺血性卒中发病≤8小时、后循环缺血性卒中发病≤24小时)但超过"溶栓时间窗"或静脉溶栓疗效欠佳的患者,可考虑施行血管内机械取栓术,而且经临床实践业已证实,凡处于这一适应证范围内的急性缺血性卒中患者治疗后多可取得较为理想的效果[6-10]。基于此,有学者提出可采取静脉溶栓桥接血管内机械取栓术,

以更有效地改善急性颅内动脉血管闭塞患者的预后。与动脉溶栓和静脉溶栓相比，血管内机械取栓术对闭塞大血管的重建更为有利，术中DSA实时监测血管再通及其程度，可减少溶栓药物的应用剂量、延长“治疗时间窗”、提高血管再通率[11-12]。

本文患者为急性后循环缺血性卒中，采取静脉溶栓桥接血管内机械取栓术疗效显著，且术后未发生颅内出血、缺血性卒中复发、缺血-再灌注损伤、脑血管痉挛等严重不良反应。Gory等[13]认为，静脉溶栓可以减少血管内机械取栓术后90天内病死率。多中心回顾性研究显示，静脉溶栓桥接血管内机械取栓术是一种安全、有效的血管再通方法，可以显著改善患者发病3个月后的神经功能，既适用于前循环亦适用于后循环缺血性卒中病例，且二者预后无明显差异[14]。Smith[15]采用血管内机械取栓术治疗111例急性缺血性卒中患者，30例术前应用rt-PA静脉溶栓，结果显示，与单纯血管内机械取栓术相比，静脉溶栓桥接血管内机械取栓术的血管再通率显著增加（$P<0.05$），而颅内出血率组间差异无统计学意义（$P>0.05$）。Cobb等[16]报告1例63岁男性急性左颈内动脉和大脑中动脉闭塞（MCAO）病例，入院时NIHSS评分20分，急诊行静脉溶栓桥接血管内机械取栓术，术后NIHSS评分为零，MRI仅显示左侧纹状体少量缺血，手术当日服用氯吡格雷负荷剂量300 mg，后予阿司匹林81 mg/d和氯吡格雷75 mg/d口服维持治疗，未发生出血等严重不良反应。根据Vendrell等[17]的临床报告，采用rt-PA静脉溶栓治疗急性大脑中动脉闭塞后1小时，若患者临床症状改善不明显，桥接血管内机械取栓术可显著改善患者发病3个月后的临床症状，且较少发生症状性颅内出血等不良反应。大样本回顾性病例对照研究也得出相似结论，而且提出治疗越早、患者预后越佳的观点[18]。近年来，国内也开展了一系列有关静脉溶栓桥接血管内机械取栓术治疗颅内大动脉血管闭塞的临床研究，证实静脉溶栓桥接Solitaire AB支架取栓可使闭塞的大动脉获得良好的再通，不仅显著改善神经功能，而且可通过精简桥接流程、缩短取栓时间等而使患者进一步获益[19-22]，与本研究结果相一致。

综上所述，对于急性颅内大动脉闭塞患者，“溶栓时间窗”内首选静脉溶栓治疗，若效果欠佳应立即于DSA引导下行桥接血管内机械取栓术；超过“溶栓时间窗”但处于“取栓时间窗”可直接施行血管内机械取栓术；尤其是后循环急性缺血性卒中患者，应强调静脉溶栓桥接血管内机械取栓术的序贯治疗，越早治疗、预后越佳。

利益冲突 无

参 考 文 献

[1] Uno J, Kameda K, Otsuji R, Ren N, Nagaoka S, Maeda K, Ikai Y, Gi H. Mechanical thrombectomy for acute basilar artery occlusion in early therapeutic time window[J]. Cerebrovasc Dis, 2017, 44(3/4):217-224.

[2] Chinese Stroke Association, Chinese Interventional Neuroradiology Society of Chinese Stroke Association, Chinese Preventive Medicine Association, Intervention Study Group of Professional Committee on Stroke Prevention and Control. Chinese guidelines for endovascular therapy of acute ischemic stroke 2015[J]. Zhongguo Zu Zhong Za Zhi, 2015, 10:590-606.[中国卒中学会, 中国卒中学会神经介入分会, 中华预防医学会卒中预防与控制专业委员会介入学组. 急性缺血性卒中血管内治疗中国指南2015[J]. 中国卒中杂志, 2015, 10:590-606.]

[3] Powers WJ, Derdeyn CP, Biller J, Coffey CS, Hoh BL, Jauch EC, Johnston KC, Johnston SC, Khalessi AA, Kidwell CS, Meschia JF, Ovbiagele B, Yavagal DR; American Heart Association Stroke Council. 2015 American Heart Association/American Stroke Association focused update of the 2013 guidelines for the early management of patients with acute ischemic stroke regarding endovascular treatment: a guideline for healthcare professionals from the American Heart Association/American Stroke Association[J]. Stroke, 2015, 46:3020-3035.

[4] Liang H, Yu QT. Current situation and prospect of arterial recanalization in acute cerebral infarction[J]. Zhonghua Lao Nian Xin Nao Xue Guan Bing Za Zhi, 2014, 16:673-675.[梁辉, 于群涛. 急性脑梗死动脉血管内再通研究的现状和展望[J]. 中华老年心脑血管病杂志, 2014, 16:673-675.]

[5] Choi JH, Im SH, Lee KJ, Koo JS, Kim BS, Shin YS. Comparison of outcomes after mechanical thrombectomy alone or combined with intravenous thrombolysis and mechanical thrombectomy for patients with acute ischemic stroke due to large vessel occlusion[J]. World Neurosurg, 2018, 114:E165-172.

[6] Wang H, Zhang XJ. Clinical effect of different interventional methods in the treatment of acute cerebral infarction[J]. Zhongguo Wei Sheng Biao Zhun Guan Li, 2015, 6:52-53.[王贺, 张逊娟. 不同介入方法治疗急性脑梗死的临床效果观察[J]. 中国卫生标准管理, 2015, 6:52-53.]

[7] Jansen IG, Mulder MJ, Goldhoorn RB; MR CLEAN Registry Investigators. Endovascular treatment for acute ischaemic stroke in routine clinical practice: prospective, observational cohort study (MR CLEAN Registry)[J]. BMJ, 2018, 360:K949.

[8] Manceau PF, Soize S, Gawlitza M, Fabre G, Bakchine S, Durot C, Serre I, Metaxas GE, Pierot L. Is there a benefit of mechanical thrombectomy in patients with large stroke (DWI-ASPECTS)[J]? Eur J Neurol, 2018, 25:105-110.

[9] Bendszus M, Thomalla G, Knauth M, Hacke W, Bonekamp S, Fiehler J. Thrombectomy in patients ineligible for iv tPA (THRILL)[J]. Int J Stroke, 2015, 10:950-955.

[10] Sainz de la Maza S, De Felipe A, Matute MC, Fandiño E, Méndez JC, Morillo P, Masjuan J. Acute ischemic stroke in a 12-year-old successfully treated with mechanical thrombectomy[J]. J Child Neurol, 2014, 29:269-273.

[11] Asadi H, Williams D, Thornton J. Changing management of

acute ischaemic stroke: the new treatments and emerging role of endovascular therapy[J]. Curr Treat Options Neurol, 2016, 18: 20.

[12] Han ZT, Wang XL, Yuan HH, Song XD. Experimental study of Solitaire stent in endovascular mechanical thrombectomy for vascular intimal injury[J]. Zhongguo Xian Dai Shen Jing Ji Bing Za Zhi, 2017, 17:819-824.[韩志铁, 王秀丽, 袁海洪, 宋晓东. 血管内机械取栓过程中Solitaire支架对血管内膜损伤实验研究[J]. 中国现代神经疾病杂志, 2017, 17:819-824.]

[13] Gory B, Mazighi M, Labreuche J, Blanc R, Piotin M, Turjman F, Lapergue B; ETIS (Endovascular Treatment in Ischemic Stroke) Investigators. Predictors for mortality after mechanical thrombectomy of acute basilar artery occlusion[J]. Cerebrovasc Dis, 2018, 45(1/2):61-67.

[14] Singh RK, Chafale VA, Lalla RS, Panchal KC, Karapurkar AP, Khadilkar SV, Ojha PK, Godge Y, Singh RK, Benny R. Acute ischemic stroke treatment using mechanical thrombectomy: a study of 137 patients[J]. Ann Indian Acad Neurol, 2017, 20: 211-216.

[15] Smith WS. Safety of mechanical thrombectomy and intravenous tissue plasminogen activator in acute ischemic stroke: results of the multi mechanical embolus removal in cerebral ischemia (MERCI) trial, part Ⅰ[J]. AJNR Am J Neuroradiol, 2006, 27: 1177-1182.

[16] Cobb MI, Bruce DJ, Graffagnino C, Hauck EF. Symbiotic relationship of Ⅳ-tPA and mechanical thrombectomy in a case of acute tandem ICA-MCA occlusion[J]. J Clin Neurosci, 2017, 38:68-71.

[17] Vendrell JF, Mernes R, Nagot N, Milhaud D, Lobotesis K, Costalat V, Machi P, Maldonado IL, Riquelme C, Arquizan C, Bonafe A. Evaluation of an intravenous-endovascular strategy in patients with acute proximal middle cerebral artery occlusion [J]. AJNR Am J Neuroradiol, 2013, 34:603-608.

[18] Minnerup J, Wersching H, Teuber A, Wellmann J, Eyding J, Weber R, Reimann G, Weber W, Krause LU, Kurth T, Berger K; REVASK Investigators. Outcome after thrombectomy and intravenous thrombolysis in patients with acute ischemic stroke: a prospective observational study[J]. Stroke, 2016, 47:1584-1592.

[19] Lü PH, Li XB, Sun L, Chen BL, Jing J, Wang SX, Xu C, Wang FA, Geng SP, Cai MY, Huang WN, Ge J. Effect of intravenous thrombolysis bridged endovascular thrombectomy with the solitaire stent retriever in treatment of patients with acute cerebral infarction[J]. Zhonghua Jie Ru Fang She Xue Dian Zi Za Zhi, 2015, 3:179-182.[吕朋华, 李晓波, 孙陵, 陈蓓蕾, 景坚, 王书祥, 徐川, 王福安, 耿素萍, 蔡明玉, 黄文诺, 葛俊. 静脉溶栓桥接Solitaire支架取栓治疗急性缺血性脑卒中的效果分析[J]. 中华介入放射学电子杂志, 2015, 3:179-182.]

[20] He JJ, Shen J, She XC, Chen LX. rTPA combined with arterial thrombolysis or stent thrombolysis for the treatment of acute ischemic stroke[J]. Jiangsu Yi Yao, 2017, 43:146-147.[何建军, 沈建, 余晓春, 陈立新. rTPA静脉溶栓联合动脉溶栓或支架取栓治疗急性缺血性脑卒中[J]. 江苏医药, 2017, 43:146-147.]

[21] Chen XH, Zhong MF, Yang ZJ, Lü ZG, Liu MH, Li HT, Chen XJ, Gao ZE. Thrombectomy with Solitaire stent for treating acute middle cerebral artery occlusion[J]. Zhongguo Xian Dai Shen Jing Ji Bing Za Zhi, 2017, 17:793-799.[陈晓辉, 钟孟飞, 杨志杰, 吕在刚, 刘梦蕙, 李海停, 陈秀菊, 高宗恩. Solitaire支架血管内机械取栓治疗急性大脑中动脉闭塞效果分析[J]. 中国现代神经疾病杂志, 2017, 17:793-799.]

[22] Zhang G, Ji ZY, Shi HZ, Xu SC, Qi JT, Zhu SY, Zhou PQ. A single-center study on endovascular thrombectomy for acute ischemic stroke[J]. Zhongguo Xian Dai Shen Jing Ji Bing Za Zhi, 2017, 17:800-805.[张广, 季智勇, 史怀璋, 徐善才, 亓敬涛, 朱仕逸, 周配权. 急性缺血性卒中血管内机械取栓单中心临床研究[J]. 中国现代神经疾病杂志, 2017, 17:800-805.]

（收稿日期：2019-06-30）

·小词典·

中英文对照名词词汇(三)

脑卒中后疲劳 post-stroke fatigue(PSF)

内-中膜厚度 intima-media thickness(IMT)

逆转录-聚合酶链反应
reverse transcriptase-polymerase chain reaction(RT-PCR)

年龄相关性脑白质改变
age-related white matter changes(ARWMC)

匹兹堡睡眠质量指数 Pittsburgh Sleep Quality Index(PSQI)

平均通过时间 mean transmit time(MTT)

前交通动脉 anterior communicating artery(ACoA)

前联合 anterior commissure(PC)

前循环大血管闭塞致急性脑卒中8小时内
Solitaire FR支架取栓与内科治疗随机对照试验
Randomized Trial of Revascularization with Solitaire FR Device versus Best Medical Therapy in the Treatment of Acute Stroke due to Anterior Circulation Large Vessel Occlusion Presenting within 8-Hours of Symptom Onset (REVASCAT)

前循环近端闭塞小病灶性卒中的血管内治疗并
强调最短化CT扫描至再通时间临床试验
Endovascular Treatment for Small Core and Anterior Circulation Proximal Occlusion with Emphasis on Minimizing CT to Recanalization Times(ESCAPE)

腔隙性梗死 lacunar infarct(LACI)

轻度认知损害 mild cognitive impairment(MCI)

全身型重症肌无力 general myasthenia gravis(GMG)

人类免疫缺陷病毒 human immunodeficiency virus(HIV)

三维时间飞跃 three-dimensional time-of-flight(3D-TOF)

Stroop色词测验 Stroop Color-Word Test(SCWT)

神经肌肉接头 neuromuscular junction(NMJ)

神经原纤维缠结 neurofibrillary tangles(NFTs)

实时定量聚合酶链反应
quantitative real-time polymerase chain reaction(qRT-PCR)

实验性自身免疫性重症肌无力
experimental autoimmune myasthenia gravis(EAMG)