·神经肌肉病·

*GNE*基因新发突变致GNE肌病一例临床表型及生物信息学分析

王倞 李亚勤 张惠丽 朱瑜龄 何若洁 李欢 林金福 张成

【摘要】 **目的** 报告1例GNE肌病患者，总结其临床表型和基因型特征，扩展*GNE*基因突变谱。**方法与结果** 男性患者，33岁，双下肢远端对称性无力，以小腿前群肌显著，缓慢进展；父母为近亲婚配；血清肌酸激酶升高（1139U/L）；肌电图呈肌源性损害；双下肢CT显示轻度肌萎缩；肌肉组织活检可见肌纤维大小不等，肌细胞核内移，约2%的肌纤维存在镶边空泡；基因检测显示，患者存在*GNE*基因外显子9 c.1624C > T（p.Pro542Ser）纯合突变，其母、其子和其女均携带*GNE*基因外显子9 c.1624C > T（p.Pro542Ser）杂合突变，该突变尚未报道，经生物信息学分析判断为有害，根据美国医学遗传学和基因组学会指南判断为Ⅱ类可能的致病性突变。患者最终明确诊断为GNE肌病，该家系明确诊断为GNE肌病家系。**结论** 本研究系统报道1例GNE肌病患者的基因型和临床表型信息，扩展*GNE*基因突变谱，加深临床医师对疾病的认识。

【关键词】 肌疾病； 表型； 基因； 突变； 计算生物学

A novel mutation in *GNE* gene: clinical characteristics and bioinformatics analysis

WANG Liang[1], LI Ya-qin[2], ZHANG Hui-li[3], ZHU Yu-ling[1], HE Ruo-jie[1], LI Huan[1], LIN Jin-fu[1], ZHANG Cheng[1]

[1]*Department of Neurology, the First Affiliated Hospital, Sun Yat-sen University, Guangzhou 510080, Guangdong, China*

[2]*Neuroscience Center, the Seventh Affiliated Hospital, Sun Yat-sen University, Shenzhen 518107, Guangdong, China*

[3]*Department of Neurology, Guangzhou First People's Hospital, Guangzhou Medical University, Guangzhou 510180, Guangdong, China*

Corresponding author: ZHANG Cheng (Email: zhangch6@mail.sysu.edu.cn)

【**Abstract**】 **Objective** To report and summarize clinical phenotype and genotype characteristics in a patient with GNE myopathy, and to extend mutation spectrum of *GNE* gene. **Methods and Results** A male patient, 33 years, characterized by symmetric weakness of bilateral distal lower limbs, especially in anterior group of calf muscles, which was progressive slowly. His parents were consanguineous. The level of serum creatine kinase (CK) was elevated (1139 U/L); electromyography (EMG) presented with myogenic injury; CT results of bilateral lower limbs showed mild muscle atrophy; muscle histology showed dramatically varied sizes of myofibers, centralization of myonuclei, rimmed vacuoles in about 2% of myofibers; genetic testing exhibited homozygous mutation [*GNE* gene, exon 9, c.1624C > T (p.Pro542Ser)] in the proband and heterozygous mutation [*GNE* gene, exon 9, c.1624C > T (p.Pro542Ser)] in the proband's mother, son and daughter. This mutation had not been reported and was malignant according to bioinformatics analysis. Furthermore, the mutation was likely pathogenic (Ⅱ) on the basis of American College of Medical Genetics and Genomics (ACMG) guideline. Thus, the patient was diagnosed as GNE

doi:10.3969/j.issn.1672-6731.2018.08.007

基金项目：国家自然科学基金资助项目（项目编号：81471280）；国家自然科学基金资助项目（项目编号：81771359）；国家自然科学基金青年科学基金资助项目（项目编号：81601087）；广东省广州市2015年产学研专项项目（项目编号：1561000153）

作者单位：510080 广州，中山大学附属第一医院神经科（王倞，朱瑜龄，何若洁，李欢，林金福，张成）；518107 深圳，中山大学附属第七医院神经医学中心（李亚勤）；510180 广州医科大学附属广州市第一人民医院神经内科（张惠丽）

通讯作者：张成（Email：zhangch6@mail.sysu.edu.cn）

myopathy, and the family was a pedigree with GNE myopathy. **Conclusions** This study systematically reports genotype and phenotype information of a patient with GNE myopathy, which extends mutation spectrum of *GNE* gene and improves the understandings of clinic practitioner for GNE myopathy.

【Key words】 Muscular diseases; Phenotype; Genes; Mutation; Computational biology

This study was supported by the National Natural Science Foundation of China (No. 81471280, 81771359), the National Natural Science Foundation for Young Scientists of China (No. 81601087), and 2015 Production, Study and Research Special Project of Guangzhou, Guangdong Province, China (No. 1561000153).

GNE肌病系*GNE*基因突变导致的常染色体隐性遗传性肌肉病，既往称为遗传性包涵体肌病（hIBM）、伴镶边空泡的远端型肌病（DMRV）或Nonaka肌病[1-2]。15～40岁发病，表现为对称性双下肢远端无力，缓慢进展，至疾病晚期丧失行走能力[3-4]。*GNE*基因编码蛋白有2个酶活性结构域，即尿苷二磷酸-N-乙酰葡糖胺2-差向异构酶（uridine diphosphate-N-acetylglucosamine 2-epimerase）、N-乙酰甘露糖胺激酶（N-acetylmannosamine kinase），参与细胞中唾液酸的合成。*GNE*基因突变导致酶功能缺失，肌纤维唾液酸降低，从而引起肌肉病[5]。中山大学附属第一医院诊断与治疗1例30岁发病的男性GNE肌病患者，总结其临床表型和基因型特征，扩展*GNE*基因突变谱，以期提高临床医师对疾病的认识。

病例资料

患者　男性，33岁，主因双下肢无力3年余，于2013年6月3日首次至我院神经肌肉病专科门诊就诊。患者3年前无明显诱因出现双下肢远端无力，表现为行走不稳和足下垂，逐渐进展为上楼梯和蹲起困难，双上肢肌力正常，无肌肉疼痛、肌肉跳动、感觉异常等其他不适；外院行双下肢CT检查显示，双下肢肌肉间隙轮廓增大，相邻肌肉轮廓缩小，以双侧股后部显著，提示轻度肌萎缩。为求进一步诊断与治疗，首次至我院神经肌肉病专科门诊就诊，临床可疑GNE肌病，予胞磷胆碱0.20 g/次、3次/d口服营养肌肉、辅酶Q_{10} 10 mg/次、3次/d口服促进肌肉能量代谢和通塞脉1.75 g/次、3次/d口服益气治疗，此后疾病缓慢进展，2年后（2015年6月）无法跳跃和足跟行走，足尖行走轻松，但平路行走时明显拖拽，双上肢未见异常，于2015年6月12日再次至我院神经肌肉病专科门诊就诊。患者自发病以来，精神、睡眠、饮食尚可，大小便正常，体重未见明显下降。

既往史、个人史及家族史　既往史无特殊。患者生长发育里程碑正常，从事化工行业，2007年曾暴露于放射性辐射（具体不详）约1月余，无其他毒物接触史；已婚已育，育有1子1女，均身体健康；父母为近亲婚配（表兄妹关系），其父于2009年意外去世，生前身体健康，其母身体健康；有1兄2妹，均身体健康。家族中无类似疾病病史，无其他家族遗传性疾病病史。

门诊体格检查　神志清楚，语言流利，认知功能正常，脑神经检查未见异常；双上肢肌力5级，双下肢屈髋、踝关节背屈肌力分别为4^-和3^-级，余肌力5级，四肢肌张力稍降低，双侧腱反射减弱，无肌肉压痛、肌束颤动，共济运动和深浅感觉检查未见异常，病理征阴性。

辅助检查　实验室检查：血清肌酸激酶（CK）1139 U/L（25～200 U/L），余各项血液生化指标均正常。神经电生理学检查：双下肢肌电图显示，双侧股四头肌、胫骨前肌运动单位动作电位（MUAP）时限缩短，可见短棘多相波，呈肌源性损害。

肌肉病理学检查　于2013年6月6日行左侧腓肠肌组织活检术，肌肉标本行HE染色、改良Gomori三色（MGT）染色、ATP酶pH4.35染色和超微结构观察。（1）HE染色：肌纤维大小不等，呈多边形，可见核内移（图1a）。（2）MGT染色：约2%的肌纤维可见镶边空泡（图1b）。（3）ATP酶pH4.35染色：可见2种类型肌纤维镶嵌分布，局部可见Ⅰ型肌纤维群组化现象（图1c）。所有组织切片均未见炎性细胞浸润。（4）超微结构观察：透射电子显微镜下可见肌细胞膜下和肌原纤维间肌溶灶，Z线紊乱、消失，局部可见极度萎缩的肌纤维（图1d），无异常线粒体聚集、糖原和脂肪滴含量增多、炎性细胞浸润。

基因检测及生物信息学分析　采集患者及其母和子女外周静脉血各2 ml，送检空军航空医学研

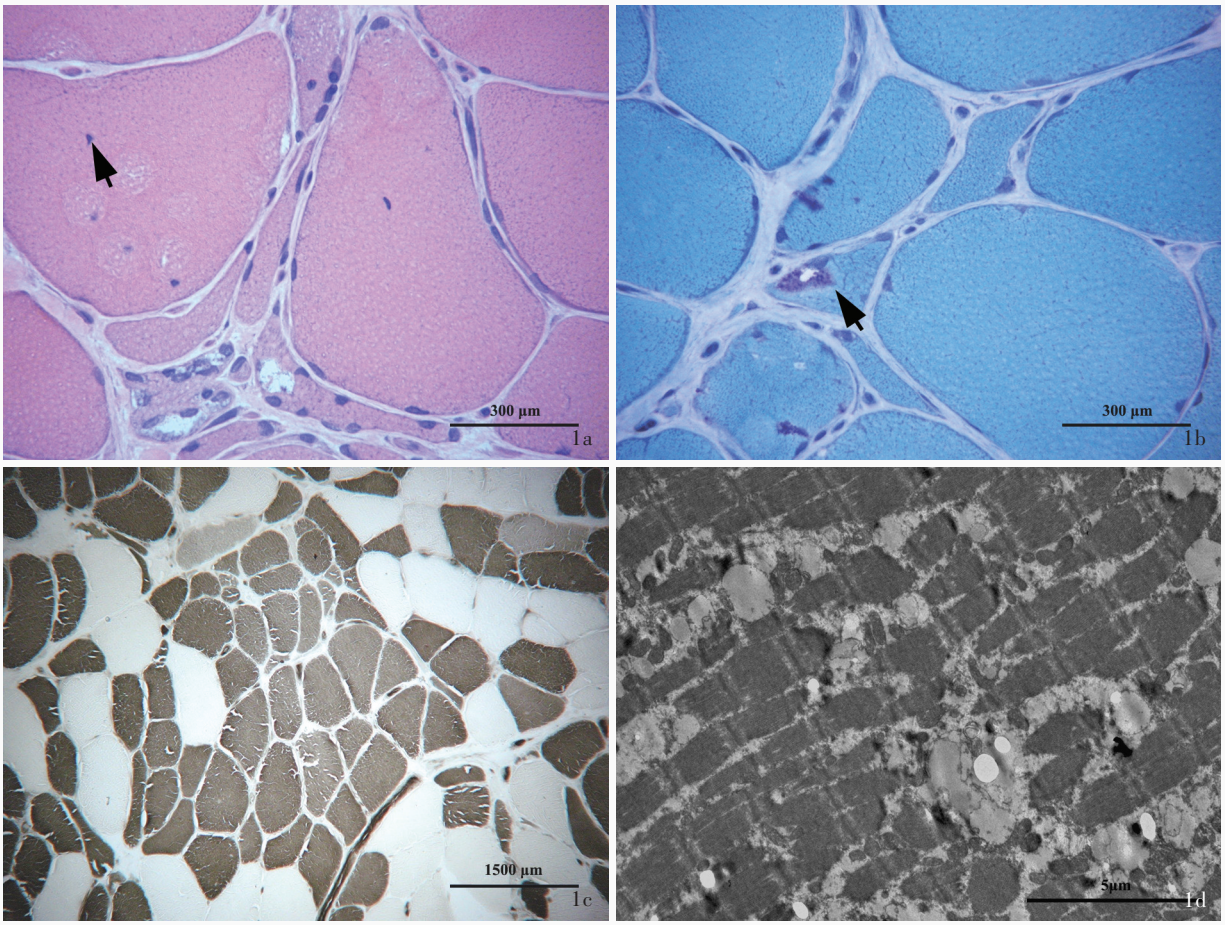

图1 先证者肌肉病理学检查所见 1a 光学显微镜观察显示，肌纤维大小不等，可见核内移（箭头所示） HE染色 ×1000 1b 光学显微镜观察显示，肌纤维大小不等，可见镶边空泡（箭头所示） MGT染色 ×1000 1c 光学显微镜观察显示，Ⅰ型肌纤维（深染）和Ⅱ型肌纤维（浅染）镶嵌分布，局部可见Ⅰ型肌纤维群组化现象 ATP酶pH4.35染色 ×200 1d 透射电子显微镜观察显示，部分区域肌细胞膜下和肌原纤维间肌溶灶，Z线紊乱、消失，局部可见极度萎缩的肌纤维，基底膜明显增厚 枸橼酸铅和醋酸铀双重染色 ×5000

Figure 1 Muscle pathology findings of proband Optical microscopy findings showed different sizes of myofibers and centranucleated myofibers (arrow indicates, Panel 1a). HE staining ×1000 Optical microscopy findings showed different sizes of myofibers and rimmed vacuoles (arrow indicates, Panel 1b). MGT staining ×1000 Optical microscopy findings showed mosaic distributions of type Ⅰ myofibers (deep color) and type Ⅱ myofibers (light color), and the grouping of type Ⅰ myofibers in local was also seen (Panel 1c). ATPase pH4.35 staining ×200 Transmission electron microscope showed the presence of sarcolytic lesions in the subsarcolemmal and intermyofibril regions and disturbance of Z lines in partial area. Extreme atrophic myofibers and thickening basement membrane were also observed in some tissues (Panel 1d). Lead citrate and uranyl acetate double staining ×5000

究所附属医院分子病理中心，进行Sanger测序。结果显示，患者存在*GNE*基因外显子9 c.1624C>T（p.Pro542Ser）纯合突变，其母、其子和其女均携带*GNE*基因外显子9 c.1624C>T（p.Pro542Ser）杂合突变（图2）。经检索Leiden开放基因变异数据库（LOVD）和美国国立医学图书馆生物医学信息检索系统（PubMed），均未发现该突变；但有文献报道，引起该位点脯氨酸残基改变的其他突变如c.1625C>A（p.Pro542His）和c.1625C>T（p.Pro542Leu），均与GNE肌病相关[6-7]。从Uniprot数据库（http://www.uniprot.org/）下载GNE蛋白序列，采用ClustalX软件（http://www.clustal.org）对第542号脯氨酸残基位点进行生物保守性分析，发现其在众多物种中高度保守。采用突变致病性预测软件MutationTaster（http://www.mutationtaster.org/）和SIFT（http://sift.jcvi.org/）均提示c.1624C>T（p.Pro542Ser）具有致病性。同时检索正常人群的ExAC数据库（http://exac.broadinstitute.org/）和千人基因组数据库（http://www.internationalgenome.org/），亦未发现该突变。进一步从蛋白质数据库（PDB，http://www.rcsb.org/）中下载N-乙酰甘露糖胺激酶结构域的晶体结构（序列号：2YHY），采用EnCOM工具软件（http://bcb.med.

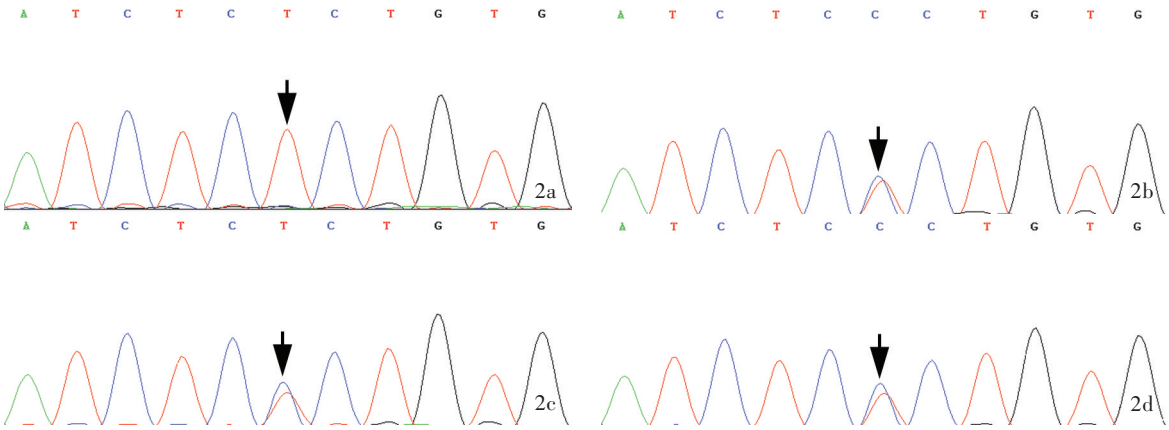

图2　Sanger测序所见　2a　先证者存在*GNE*基因外显子9 c.1624C>T(p.Pro542Ser)纯合突变(箭头所示)　2b　先证者之母携带*GNE*基因外显子9 c.1624C>T(p.Pro542Ser)杂合突变(箭头所示)　2c　先证者之子携带*GNE*基因外显子9 c.1624C>T(p.Pro542Ser)杂合突变(箭头所示)　2d　先证者之女携带*GNE*基因外显子9 c.1624C>T(p.Pro542Ser)杂合突变(箭头所示)

Figure 2　The Sanger sequencing results of the proband's family　The homozygous mutation [*GNE* gene, exon 9, c.1624C>T (p.Pro542Ser)] was detected in the proband (arrow indicates, Panel 2a). The heterozygous mutation [*GNE* gene, exon 9, c.1624C>T (p.Pro542Ser)] was detected in the proband's mother (arrow indicates, Panel 2b). The heterozygous mutation [*GNE* gene, exon 9, c.1624C > T (p.Pro542Ser)] was detected in the proband's son (arrow indicates, Panel 2c). The heterozygous mutation [*GNE* gene, exon 9, c.1624C>T (p.Pro542Ser)] was detected in the proband's daughter (arrow indicates, Panel 2d).

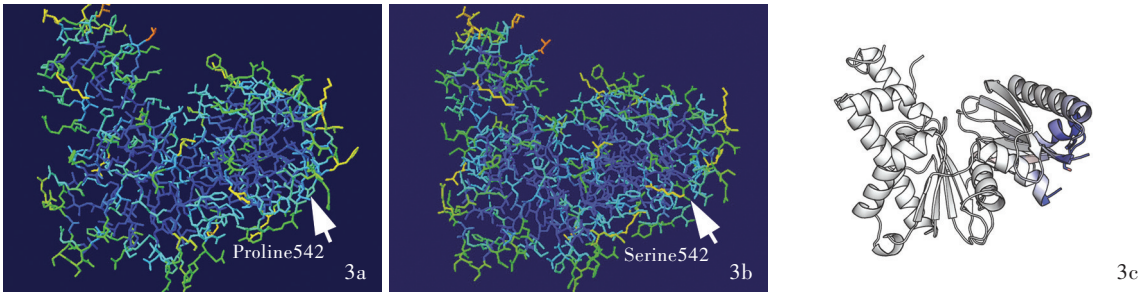

图3　野生型和突变型蛋白N-乙酰甘露糖胺激酶结构域溶剂可及性和柔度　3a,3b　野生型和突变型蛋白的溶剂可及性(氨基酸残基呈蓝色表示难以接触溶剂即溶剂可及性减小,氨基酸残基呈红色表示易暴露于溶剂即溶剂可及性增大;箭头所示)　3c　突变型蛋白的柔度(红色表示柔度增大,蓝色表示柔度减小)

Figure 3　The changes of solvent accessibility and flexibility in N-acetylmannosamine kinase domain of wild type and mutant type protein　The solvent accessibility of wild type and mutant type [Residues that were barely accessible to solvent (buried) were shown in blue, whereas residues that were completely exposed to the solvent were shown in red, with the remaining accessibilities indicated as a gradient from blue to red; arrows indicate; Panel 3a, 3b]. The changes of flexibility of mutant type (In the analysis of flexibility, regions with increased flexibility were red, whereas regions with decreased flexibility were blue; Panel 3c).

usherbrooke.ca/encom.php)重建野生型和突变型结构域的三级结构,ProSA-web软件(https://prosa.services.came.sbg.ac.at/prosa.php)和Verify 3D软件(http://services.mbi.ucla.edu/Verify_3D/)评价重建的突变型结构域的三级结构,结果均显示该模型可靠;Swiss-PdbViewer 4.1.0软件(http://www.expasy.org/spdbv)分析突变型蛋白的三级结构,发现突变型蛋白局部溶剂可及性增大,表明突变后的丝氨酸残基较野生型脯氨酸在蛋白外部更加暴露,即突变型蛋白在溶液中突变区域与溶剂接触面积增大、亲水性增强,蛋白三级结构改变(图3a,3b);EnCOM软件分析突变型蛋白柔度,结果显示,突变氨基酸残基附近蛋白柔度下降(图3c)。因此,根据美国医学遗传学和基因组学会(ACMG)指南判断该基因突变为Ⅱ类可能的致病性突变[8]。

诊断与治疗　结合临床病史、实验室检查、神经电生理学检查、肌肉病理学检查和基因检测结果,该患者明确诊断为GNE肌病,该家系明确诊断为GNE肌病家系(图4)。患者首次就诊后即进行长期药物治疗(胞磷胆碱0.20 g/次、3次/d营养肌肉,辅酶Q_{10} 10 mg/次、3次/d促进肌肉能量代谢,通塞脉1.75 g/次、3次/d益气),再次就诊治疗方案改为

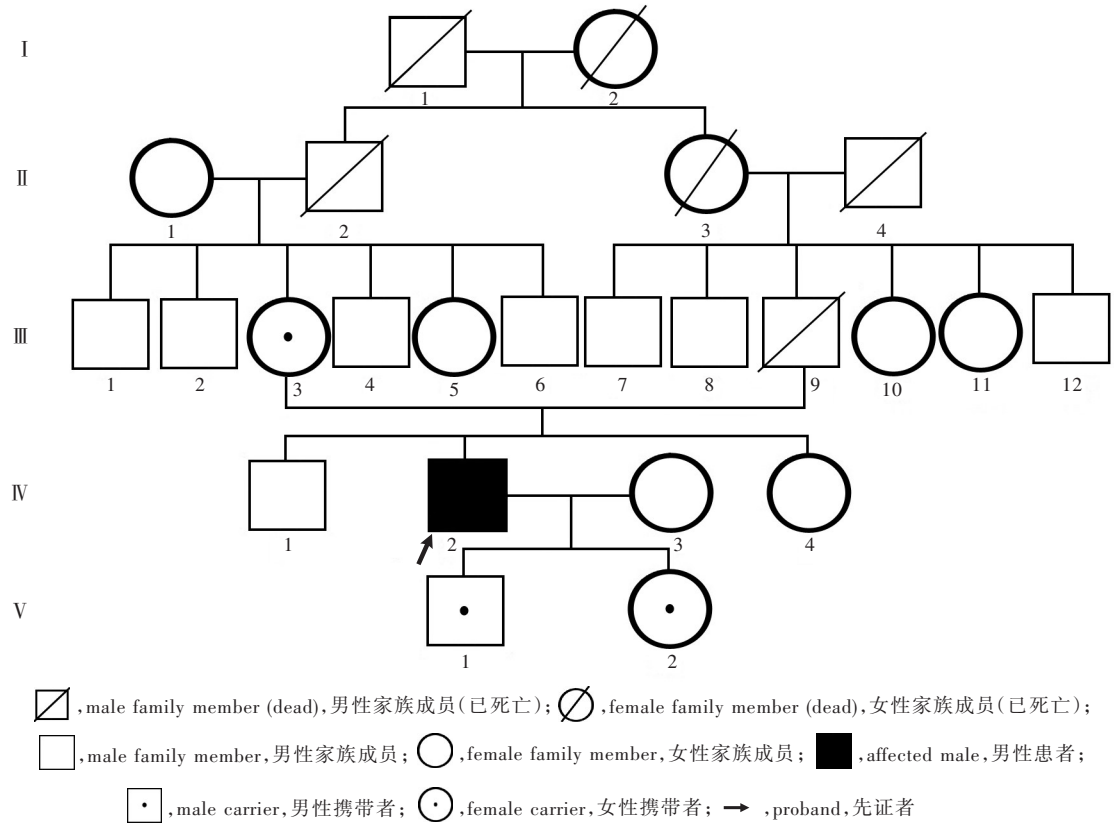

图4　GNE肌病家系图

Figure 4　The pedigree of five generations of the patient´s family.

综合治疗,包括药物治疗(同首次就诊)、水疗(温水浸泡双下肢,每日0.50~1.00 h)、适当有氧运动。目前随访至37岁,病情稳定,临床症状无加重或减轻。

讨　论

该例患者的临床特点为30岁发病的缓慢进行性加重的双下肢远端无力,以小腿前群肌显著,肌酸激酶轻度升高,肌电图呈肌源性损害,肌肉病理出现特征性镶边空泡改变,基于以上特点,可临床诊断为GNE肌病,经基因检测发现*GNE*基因纯合突变,可明确诊断。

对于双下肢隐匿起病的远端肌无力患者,首先应明确定位诊断,应鉴别周围神经和肌肉病变,代表性疾病分别为腓骨肌萎缩症(CMT)和远端型肌病。腓骨肌萎缩症除肌无力外,往往有鹤腿、弓形足、感觉障碍等表现,但有时临床症状不典型,此时,神经传导速度(NCV)和针刺肌电图可以帮助鉴别神经源性损害与肌源性损害[9]。在排除周围神经病后,远端型肌病应重点考虑,这是一类疾病,最常见的有两种类型,分别为Miyoshi远端型肌营养不良症(MM)和GNE肌病。两者均表现为双下肢远端无力,但肌酸激酶水平有明显差异,Miyoshi远端型肌营养不良症的肌酸激酶升高可达正常参考值上限的10~150倍,而GNE肌病肌酸激酶正常或仅轻度升高,一般为正常参考值上限的1~5倍[3,10-11]。除肌酸激酶水平外,在发病年龄、病情进展速度、受累肌群、肌肉MRI表现上二者也有所不同,但肌酸激酶是最为简单的鉴别诊断指标[10,12-13]。

GNE肌病曾称为伴镶边空泡的远端型肌病,因为患者肌肉组织MGT染色可见镶边空泡,但仅有镶边空泡并不能明确诊断,因为此病理表现也可出现在其他肌肉病中[14]。但在临床表现基本吻合此病特点的基础上,镶边空泡对辅助诊断有一定意义。此外,肌肉组织扫描电子显微镜下可见淀粉样、管状细丝包涵体结构是遗传性包涵体肌病这一名称的由来,但是由于电子显微镜所取样本较小,该例患者透射电子显微镜下未见典型包涵体结构[15]。此外,散发性包涵体肌炎(sIBM)肌肉病理学常可见

炎性细胞浸润，是常见的炎性肌肉病[16]。虽然病名与GNE肌病曾用名（遗传性包涵体肌病）相似，但临床表现完全不同，包涵体肌炎的发病年龄较GNE肌病晚，主要表现为双上肢和双下肢近端无力，特别是屈指无力、屈腕无力和伸膝无力[15-16]。

随着基因检测技术的发展，通过分子诊断来明确诊断GNE肌病目前较为方便，考虑到GNE肌病临床特点较易识别，因此该例患者采用Sanger测序进行基因检测。GNE肌病相关*GNE*基因突变主要为错义突变，余少数为无义突变、微小缺失、重复突变等[11,17]。该例患者通过Sanger测序发现*GNE*基因外显子9 c.1624C>T纯合突变，引起肽链第542位脯氨酸突变为丝氨酸（p.Pro542Ser），脯氨酸在蛋白质结构构建中具有特殊作用，其突变往往引起蛋白质结构出现较大改变，这也是该位点生物保守性极高的原因[18]。通过构建突变型蛋白局部酶活性结构域的三级结构，预测其局部溶剂可及性和柔度发生改变，意味着局部区域的氨基酸亲水和疏水性质改变，柔度下降，变得更加僵硬，而酶的催化过程与上述性质相关，因此，这可能是导致其酶活性下降的原因[19-21]。然而必须指出的是，虽然该突变位于N-乙酰甘露糖胺激酶结构域内，但其是否仅影响该结构域的酶活性尚不能确定，研究显示，位于N-乙酰甘露糖胺激酶的突变影响尿苷二磷酸-N-乙酰葡糖胺2-差向异构酶的活性[22]，因此，该突变具体的致病机制尚待进一步研究方可证实。根据美国医学遗传学和基因组学会指南的变异致病性判断标准，该突变为Ⅱ类可能的致病性突变[8]，支持临床诊断，因此，该例患者最终明确诊断为GNE肌病。

GNE肌病的治疗目前尚处于研究阶段，由于该病是细胞唾液酸代谢障碍所致，因此治疗研究主要集中于补充唾液酸或唾液酸合成前体物[2]。对于目前的GNE肌病治疗，可采用营养支持、水疗、适当有氧运动等进行综合治疗，以期延缓疾病进展。

本文通过系统报道1例GNE肌病患者的临床特点，对其基因型和临床表型进行描述，并对基因突变进行生物信息学分析，明确诊断，扩展*GNE*基因突变谱，加深临床医师对疾病的认识。

参 考 文 献

[1] Pogoryelova O, Cammish P, Mansbach H, Argov Z, Nishino I, Skrinar A, Chan Y, Nafissi S, Shamshiri H, Kakkis E, Lochmüller H. Phenotypic stratification and genotype-phenotype correlation in a heterogeneous, international cohort of GNE myopathy patients: first report from the GNE myopathy disease monitoring program, registry portion[J]. Neuromuscul Disord, 2018, 28:158-168.

[2] Nishino I, Carrillo-Carrasco N, Argov Z. GNE myopathy: current update and future therapy[J]. J Neurol Neurosurg Psychiatry, 2015, 86:385-392.

[3] Argov Z, Bronstein F, Esposito A, Feinsod-Meiri Y, Florence JM, Fowler E, Greenberg MB, Malkus EC, Rebibo O, Siener CS, Caraco Y, Kolodny EH, Lau HA, Pestronk A, Shieh P, Skrinar AM, Mayhew JE. Characterization of strength and function in ambulatory adults with GNE myopathy[J]. J Clin Neuromuscul Dis, 2017, 19:19-26.

[4] Zhu W, Eto M, Mitsuhashi S, Takata K, Beck G, Sumi-Akamaru H, Mochizuki H, Sakoda S, Takahashi MP, Nishino I. GNE myopathy caused by a synonymous mutation leading to aberrant mRNA splicing[J]. Neuromuscul Disord, 2018, 28:154-157.

[5] Hinderlich S, Weidemann W, Yardeni T, Horstkorte R, Huizing M. UDP-GlcNAc 2-Epimerase/ManNAc Kinase (GNE): a master regulator of sialic acid synthesis[J]. Top Curr Chem, 2015, 366: 97-137.

[6] Motozaki Y, Komai K, Hirohata M, Asaka T, Ono K, Yamada M. Hereditary inclusion body myopathy with a novel mutation in the GNE gene associated with proximal leg weakness and necrotizing myopathy[J]. Eur J Neurol, 2007, 14:E14-15.

[7] Liewluck T, Pho-Iam T, Limwongse C, Thongnoppakhun W, Boonyapisit K, Raksadawan N, Murayama K, Hayashi YK, Nishino I, Sangruchi T. Mutation analysis of the GNE gene in distal myopathy with rimmed vacuoles (DMRV) patients in Thailand[J]. Muscle Nerve, 2006, 34:775-778.

[8] Richards S, Aziz N, Bale S, Bick D, Das S, Gastier-Foster J, Grody WW, Hegde M, Lyon E, Spector E, Voelkerding K, Rehm HL; ACMG Laboratory Quality Assurance Committee. Standards and guidelines for the interpretation of sequence variants: a joint consensus recommendation of the American College of Medical Genetics and Genomics and the Association for Molecular Pathology [J]. Genet Med, 2015, 17:405-424.

[9] Zhang RX, Tang BS. Progress in treatment of Charcot-Marie-Tooth disease[J]. Zhongguo Xian Dai Shen Jing Ji Bing Za Zhi, 2017, 17: 566-572.[张如旭, 唐北沙. 腓骨肌萎缩症治疗进展[J]. 中国现代神经疾病杂志, 2017, 17:566-572.]

[10] Fanin M, Angelini C. Progress and challenges in diagnosis of dysferlinopathy[J]. Muscle Nerve, 2016, 54:821-835.

[11] Zhao J, Wang Z, Hong D, Lv H, Zhang W, Chen J, Yuan Y. Mutational spectrum and clinical features in 35 unrelated mainland Chinese patients with GNE myopathy[J]. J Neurol Sci, 2015, 354: 21-26.

[12] Khadilkar SV, Yadav RS, Patel BA. Neuromuscular disorders[M]. Singapore: Springer, 2018: 209-223.

[13] Haghighi A, Nafissi S, Qurashi A, Tan Z, Shamshiri H, Nilipour Y, Haghighi A, Desnick RJ, Kornreich R. Genetics of GNE myopathy in the non-Jewish Persian population[J]. Eur J Hum Genet, 2016, 24:243-251.

[14] Yamashita S, Mori A, Nishida Y, Kurisaki R, Tawara N, Nishikami T, Misumi Y, Ueyama H, Imamura S, Higuchi Y, Hashiguchi A, Higuchi I, Morishita S, Yoshimura J, Uchino M, Takashima H, Tsuji S, Ando Y. Clinicopathological features of the first Asian family having vocal cord and pharyngeal weakness with distal myopathy due to a MATR3 mutation [J]. Neuropathol Appl Neurobiol, 2015, 41:391-398.

[15] Nishimura H, Noguchi S. Translational research in muscular dystrophy[M]. Tokyo: Springer, 2016: 63-75.

[16] Keller CW, Schmidt J, Lünemann JD. Immune and myodegenerative pathomechanisms in inclusion body myositis[J]. Ann Clin Transl Neurol, 2017, 4:422-445.

[17] Cerino M, Gorokhova S, Béhin A, Urtizberea JA, Kergourlay V, Salvo E, Bernard R, Lévy N, Bartoli M, Krahn M. Novel pathogenic variants in a French cohort widen the mutational spectrum of GNE myopathy[J]. J Neuromuscul Dis, 2015, 2:131-136.
[18] Deng X, Walker RG, Morris J, Davidson WS, Thompson TB. Role of conserved proline residues in human apolipoprotein A-IV structure and function[J]. J Biol Chem, 2015, 290:10689-10702.
[19] Malabanan MM, Amyes TL, Richard JP. A role for flexible loops in enzyme catalysis[J]. Curr Opin Struct Biol, 2010, 20:702-710.
[20] Zhang H, Zhang T, Chen K, Shen S, Ruan J, Kurgan L. On the relation between residue flexibility and local solvent accessibilityin proteins[J]. Proteins, 2009, 76:617-636.
[21] Marsh JA. Buried and accessible surface area control intrinsic protein flexibility[J]. J Mol Biol, 2013, 425:3250-3263.
[22] Noguchi S, Keira Y, Murayama K, Ogawa M, Fujita M, Kawahara G, Oya Y, Imazawa M, Goto Y, Hayashi YK, Nonaka I, Nishino I. Reduction of UDP-N-acetylglucosamine 2-epimerase/N-acetylmannosamine kinase activity and sialylation in distal myopathy with rimmed vacuoles[J]. J Biol Chem, 2004, 279:11402-11407.

（收稿日期：2018-05-21）

·临床医学图像·

微囊型脑膜瘤

doi：10.3969/j.issn.1672-6731.2018.08.014

Microcystic meningioma

YAN Xiao-ling
Department of Pathology, Tianjin Huanhu Hospital, Tianjin 300350, China (Email: ll934065@126.com)

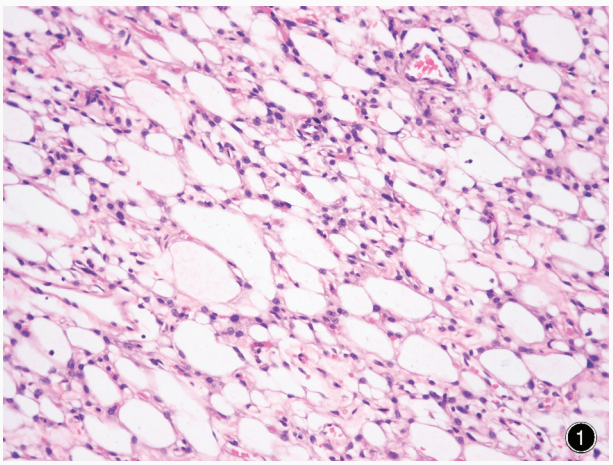

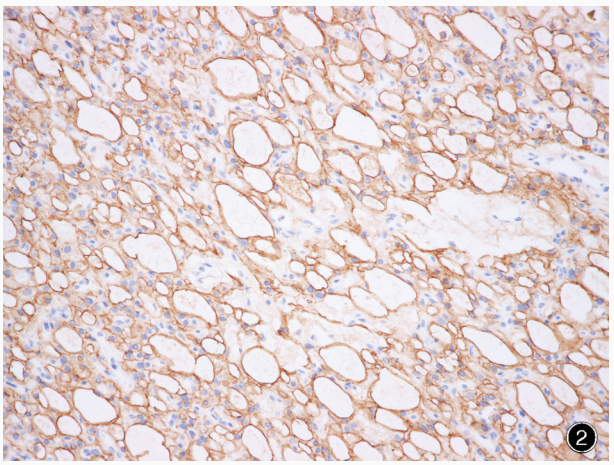

图1 光学显微镜观察显示，“蛛网”样背景中肿瘤细胞胞突细长 HE染色 ×200 **图2** 光学显微镜观察显示，肿瘤细胞胞膜EMA呈阳性 免疫组织化学染色（EnVision二步法） ×200

Figure 1 Optical microscopy findings showed tumor cells with numerous delicate processes in cobweb-like background. HE staining ×200 **Figure 2** Optical microscopy findings showed membrane of tumor cells was positive for EMA. Immunohistochemical staining (EnVision) ×200

微囊型脑膜瘤是脑膜瘤的一种亚型，属WHO Ⅰ级。组织学形态以胞突细长，包含微囊而形成“蛛网”样背景为特点（图1）；肿瘤细胞排列稀疏，可见血管壁透明样变性，偶见染色质深染、多形性细胞核，有时肿瘤细胞呈黄色瘤样。由于血供丰富、泡沫样细胞和偶见的多形性细胞核，组织学形态类似血管母细胞瘤，“漩涡”状结构和砂粒体罕见。免疫组织化学染色可见上皮膜抗原（EMA）阳性的脑膜上皮细胞（图2）。

（天津市环湖医院病理科阎晓玲供稿）