·临床研究·

儿童线粒体脑肌病伴乳酸血症和卒中样发作三例临床分析

刘晓军 张玉琴 宋毅军

【摘要】 回顾分析3例线粒体脑肌病伴乳酸血症和卒中样发作(MELAS)患儿的临床表现、实验室和影像学特点、病理学和基因检测、诊断与治疗过程。3例患儿均以局灶性难治性癫痫发作为主要临床表现,同时伴脑卒中样发作、运动不耐受、身材矮小、发作性头痛和呕吐、认知功能障碍、视觉障碍、血清乳酸水平升高、代谢性酸中毒等;头部MRI显示病灶多位于颞顶枕叶;脑电图呈现背景慢波,双侧不对称、发作间期可见后头部痫样放电,其中2例外周血标本检测到线粒体DNA A3243G点突变,1例未检测到基因突变但肌肉组织活检符合线粒体肌病病理改变;均予托吡酯、左乙拉西坦、奥卡西平口服抗癫痫治疗,鸡尾酒疗法对症支持治疗;1例随访46个月,死于癫痫持续状态,1例随访40个月,脑卒中样发作2~3次/年,1例失访。提示应结合临床表现、实验室和影像学特点、病理学和基因检测早期和准确诊断MELAS综合征,以减少误诊和误治。

【关键词】 MELAS综合征; 儿童

Clinical analysis of three children patients with MELAS

LIU Xiao-jun[1], ZHANG Yu-qin[2], SONG Yi-jun[3]

[1]*Grade 2013, Graduate School, Tianjin Medical University, Tianjin 300070, China*

[2]*Department of Neurology, Tianjin Children's Hospital, Tianjin 300134, China*

[3]*Department of Neurology, Tianjin Medical University General Hospital; Tianjin Neurological Institute; Tianjin Key Laboratory of Injury, Variation and Regeneration of Nervous System, Tianjin 300052, China*

Corresponding authors: SONG Yi - jun (Email: songyijun2000@126.com); ZHANG Yu - qin (Email: zhangyuqin0809@sina.com)

【Abstract】 This study aims to investigate the clinical manifestations, laboratory and imaging features, pathological and genetic testing, diagnosis and treatment in 3 children patients with mitochondrial encephalomyopathy with lactic acidosis and stroke - like episodes (MELAS). Focal refractory epileptic seizures were the main clinical manifestations of 3 children, at the same time with stroke - like episodes, exercise intolerance, short stature, paroxysmal headache, vomiting, cognitive impairment, visual impairment, increased blood lactic acid (LA) level and metabolic acidosis. Head MRI showed the lesions were located in temporo - parieto - occipital lobes, and EEG showed slow - wave background, bilateral asymmetry and interictal epileptiform discharges of occiput. Mitochondrial DNA (mtDNA) A3243G mutation was found in the peripheral blood samples of 2 cases. The mutation was not detected in the other case, however, the muscle biopsy revealed pathological changes of mitochondrial myopathy. All 3 cases were treated by antiepileptic drugs (AEDs) including topiramate, levetiracetam and oxcarbazepine, and cocktail therapy. One case died of status epilepticus (SE) after 46 months of follow-up, one case had stroke-like episodes for 2–3 times per year during the follow-up of 40 months, and one case was lost. The clinical manifestations, laboratory and imaging characteristics, pathological and genetic testing in children of MELAS have certain features, which will be helpful for early identification and definite diagnosis, and thus may reduce misdiagnosis and mistreatment.

doi:10.3969/j.issn.1672-6731.2016.05.009

基金项目:卫生计生委国家临床重点专科建设项目;天津市应用基础与前沿技术研究计划项目(项目编号:14JCZDJC35400);天津市应用基础与前沿技术研究计划项目(项目编号:14JCYBJC28300)

作者单位:300070 天津医科大学研究生院2013级(刘晓军);300134 天津市儿童医院神经内科(张玉琴);300052 天津医科大学总医院神经内科 天津市神经病学研究所 天津市神经损伤变异与再生重点实验室(宋毅军)

通讯作者:宋毅军(Email:songyijun2000@126.com);张玉琴(Email:zhangyuqin0809@sina.com)

【Key words】 MELAS syndrome; Child

This study was supported by National Key Clinical Special Construction Project Launched by National Health and Family Planning Commission of the People's Republic of China, and Tianjin Research Program of Application Foundation and Advanced Technology (No. 14JCZDJC35400, 14JCYBJC28300).

线粒体脑肌病伴乳酸血症和卒中样发作(MELAS)是临床较为常见的线粒体脑肌病(ME),系线粒体结构和(或)功能异常导致的以脑和肌肉能量代谢障碍为主的多系统疾病。在我国儿童中的发病率尚不明确,但临床并不罕见,由于该病临床表现缺乏特异性,早期明确诊断较为困难,极易误诊为其他疾病[1]。天津市儿童医院神经内科2011年9月–2012年9月共诊断与治疗3例经病理学检查和基因检测证实的MELAS综合征患儿,现将其临床、实验室和影像学特点总结报告如下。

临床资料

例1 女性,9岁,主因间断性抽搐发作3年、加重2个月,伴智力、运动功能倒退8个月,于2011年9月9日入院。患儿3年前无明显诱因突然出现抽搐发作,临床主要表现为双眼向左侧斜视、四肢强直、意识丧失,持续数秒至数分钟后自行缓解,发作频率为1次/1~3个月,于2008年9月2日首次至我院神经内科门诊就诊,诊断为癫痫,先后予以托吡酯(75 mg/d)和左乙拉西坦(500 mg/d)口服抗癫痫治疗。2个月前反复出现左下肢局限性抽搐发作,持续10分钟至2小时,自行缓解,每日均有发作,发作后遗留左下肢轻度跛行。为求进一步诊断与治疗再次至我院就诊。患儿头胎、首产,胎龄40周自然分娩;出生时体重3050 g,精神、运动发育适龄;4岁后体格发育落后于同龄儿童,智力发育正常;近8个月智力、运动功能全面倒退,表情呆滞,主动言语少,反应迟钝,运动不耐受;目前上小学三年级,智力正常。父母身体健康,否认家族性遗传病病史。入院后体格检查:身高120 cm,体重15.50 kg,自动体位,神志清楚,精神较差,无主动言语,简单对答正确,能够连续表述2~3个字的词句,语速较慢,面纹对称存在,伸舌居中,咽反射灵敏,眼球运动正常,无眼震,左下肢肌力4级、肌张力增高,余肢体肌力和肌张力正常,双侧跟腱、膝腱反射阳性,双侧Babinski征阴性,双下肢痛觉对称存在,余感觉系统检查不配合。实验室检查:静脉血气分析pH值7.32(7.32~7.42),二氧化碳分压32 mm Hg(1 mm Hg = 0.133 kPa,41~51 mm Hg),剩余碱(BE)-6.40 mmol/L(-3~3 mmol/L);血清乳酸水平6.90 mmol/L(1.32~1.78 mmol/L),肌酸激酶(CK)1793 U/L(24~195 U/L),阴离子隙(AG)22 mmol/L(8~16 mmol/L);血清丙氨酸转氨酶(ALT)59 U/L(0~40 U/L),天冬氨酸转氨酶(AST)204 U/L(0~40 U/L);腰椎穿刺脑脊液检查常规、生化均正常,脑脊液乳酸水平5.63 mmol/L(1.00~2.80 mmol/L)。影像学检查:头部MRI检查(2011年9月10日)可见双侧大脑半球皮质和皮质下多发FLAIR成像高信号影,以左侧颞顶叶显著,脑室、脑沟、脑池增宽(图1a);MRA检查未见明显异常(图1b)。2周后复查MRI显示病灶范围稍局限,脑室、脑沟、脑池较前增宽。神经电生理学检查:脑电图呈现5~7 Hz的中高波幅背景慢波,未见痫样放电;视觉诱发电位(VEP)、脑干听觉诱发电位(BAEP)、体感诱发电位(SEP)、神经传导速度(NCV)和肌电图均未见明显异常。基因检测:患儿外周血标本检测到线粒体DNA(mtDNA)A3243G点突变,其母也检测到一定比例的mtDNA A3243G点突变,但临床表型正常;其父为正常基因型,证实为母系遗传。临床诊断为MELAS综合征。该病目前尚无特效治疗方法,仅予以对症支持治疗:托吡酯(75 mg/d)和左乙拉西坦(500 mg/d)口服抗癫痫,以及鸡尾酒疗法[艾地苯醌(60 mg/d)口服、维生素K_1(2 mg/d)静脉注射、维生素B_2(30 mg/d)口服、维生素C(500 mg/d)口服、左旋肉碱(1 g/d)口服、辅酶Q10(30 mg/d)口服]。共住院16 d,出院时精神好转,能够独立行走数步,无癫痫发作。随访过程中患儿逐渐全身瘫痪、长期卧床,失明,智力减退、不识父母,频繁局灶性发作;共随访46个月,最终死于癫痫持续状态。

例2 女性,14岁,因间断性抽搐发作3年余,加重2.50 h,于2012年9月12日入院。患儿3年前无明显诱因出现2 h内抽搐发作3次,表现为睡眠中双眼向右侧斜视,呼之不应,无发绀和肌肉强直或阵挛,持续1~2 min后自行缓解,同时伴间断性呕吐

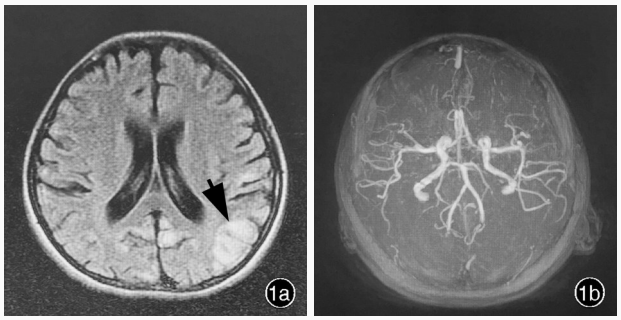

图1 头部影像学检查(2011年9月10日)所见 1a 横断面FLAIR成像显示,左侧颞顶叶高信号(箭头所示),脑室、脑沟、脑池增宽 1b MRA检查未见明显异常

Figure 1 Head MRI findings of Case 1 on September 10, 2011 Axial FLAIR showed high-intensity signal in left temporo-parietal lobes (arrow indicates), and widening of ventricle, sulci and cistern (Panel 1a). Head MRA showed no obvious abnormalities (Panel 1b).

4~5次,意识恢复后不能回忆,不伴发热,未予特殊处理。6个月前再次出现反复抽搐发作,发作形式基本同前,间隔2~3个月出现数小时内丛集式发作6~9次,持续1~2 min后自行缓解,发作间期神志清楚,无肢体瘫痪,于2012年1月30日首次入院。体格检查:双眼视力均为0.1,眼底镜检查未见明显异常。实验室检查各项指标均无明显异常。头部MRI检查(2012年1月31日)可见小脑萎缩(图2a),FLAIR成像显示高信号(图2b),左侧颞顶枕叶皮质肿胀;15 d后复查MRI显示病灶范围较前缩小,FLAIR成像高信号较前减低。脑电图检查(2012年2月1日)呈现5~7 Hz中高波幅背景慢波,发作间期双侧枕区和后颞区可见高波幅尖-慢复合波;视觉诱发电位未引出双侧P100波,脑干听觉诱发电位、体感诱发电位、神经传导速度和肌电图均未见明显异常;智商(IQ)评分54分。临床诊断为病毒性脑炎?遗传代谢性疾病?予更昔洛韦(250 mg/次,2次/d)和甘露醇(250 ml/次,4次/d)静脉滴注并逐渐减量以及地塞米松(10 mg/次,2次/d)静脉滴注并逐渐减量至5 mg/d,托吡酯200 mg/d口服,治疗16 d,痊愈出院。患者12 d前轻微头部外伤后出现左侧肢体轻偏瘫伴间断性抖动,清醒立位时抖动明显、睡眠时消失。2.50 h前无明显诱因出现双眼反复向左侧斜视,左上肢屈曲,余肢体无明显变化,呼之不应,持续5~6 min后自行缓解,共发作6~7次,发作间期意识模糊,遂急诊入我院。患儿头胎、首产,胎龄40周因臀位经剖宫产术分娩,出生时体重3300 g,精神、运动发育基本适龄,4岁后精细动作完成不良,10岁(小学四年级)后学习成绩逐渐落后,目前上初中二年级,各科文化课成绩均不及格,社交能力差。父母身体健康,否认家族遗传性疾病病史。入院后体格检查:身高157 cm,体重55 kg,被动体位,神志清楚,反应迟钝,无主动言语,面纹对称存在,伸舌居中,咽反射灵敏,眼球运动正常,可见双侧水平眼震,左上肢肌力4级、左下肢3级,肌张力增高,右侧肢体肌力和肌张力均正常,右侧跟腱膝腱反射阳性、左侧强阳性,双侧Babinski征阴性,四肢痛觉对称存在,其余感觉系统检查不能配合。实验室检查:静脉血气分析pH值为7.22,二氧化碳分压为38 mm Hg,剩余碱-11.40 mmol/L,阴离子隙27.50 mmol/L;血清乳酸11.20 mmol/L。影像学检查:头部MRI检查(2012年9月14日)显示,左侧颞顶枕叶病灶完全消失,右侧额叶皮质和皮质下FLAIR成像高信号。电生理学检查:脑电图检查(2012年9月1日)呈现5~7 Hz中高波幅背景慢波,发作间期可见双侧枕区和后颞区高波幅尖-慢复合波。病理学和基因检测:左侧肱二头肌改良Gomori三色(MGT)染色可见明显破碎红纤维(RRF),琥珀酸脱氢酶(SDH)和细胞色素C氧化酶(COX)染色可见深染肌纤维,符合线粒体肌病改变;但外周血标本行mtDNA第3243、3271、3260、3252、1642位点检测未见点突变,建议行线粒体病全基因组测序,患儿家属拒绝。临床诊断为MELAS综合征。予以对症支持治疗:托吡酯(200 mg/d)和奥卡西平(900 mg/d)口服抗癫痫,以及鸡尾酒疗法[艾地苯醌(90 mg/d)口服、维生素K_1(2 mg/d)静脉注射、维生素B_2(30 mg/d)口服、维生素C(500 mg/d)口服、左旋肉碱(1 g/d)口服、辅酶Q10(30 mg/d)口服],脑卒中样发作急性期静脉滴注精氨酸(10 g/d)7~10 d。共住院13 d,左侧肢体肌力恢复至4^+级,无抽搐发作。随访40个月,患儿辍学,生活能够自理,脑卒中样发作2~3次/年,间断性头痛、视物不清,近18个月无抽搐发作。

例3 男性,10岁,因反复头痛、呕吐6年,间断性偏瘫20个月伴间断性抽搐发作4个月,于2012年9月4日入院。患儿6年前于上呼吸道感染后出现头痛、频繁呕吐,持续1~3 d后自行缓解,发作频率3~6次/年,外院静脉滴注抗生素和电解质(具体方案不详)症状缓解。20个月前出现双侧发作性偏瘫,外院静脉滴注治疗(具体方案不详)1周后恢复。4个月前出现间断性局灶性抽搐发作,表现为

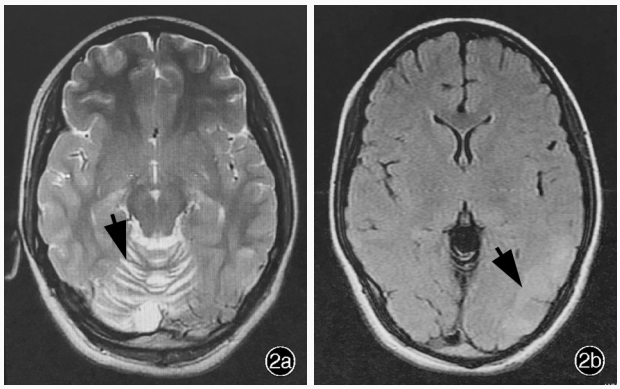

图2　头部MRI检查(2012年1月31日)所见　2a　横断面T_2WI显示小脑萎缩(箭头所示)　2b　横断面FLAIR成像显示,左侧颞顶枕叶皮质肿胀,呈高信号(箭头所示)

Figure 2　Head MRI findings of Case 2 on January 31, 2012 Axial T_2WI showed cerebellar atrophy (arrow indicates, Panel 2a).　Axial FLAIR demonstrated high - intensity signal and swelling of left temporo-parieto-occipital cortex (arrow indicates, Panel 2b).

双眼斜视、眼震伴或不伴肢体强直、抖动,无意识障碍,持续5~20 min后自行缓解,共发作8~9次,抽搐后失明或偏瘫,外院静脉滴注治疗(具体方案不详)3~4 d后恢复。2 d前出现右侧肢体局灶性抽搐发作后轻偏瘫、失语,为求进一步诊断与治疗,遂至我院就诊。患儿为第2胎、第2产,胎龄40周因B超提示羊水减少经剖宫产术分娩,出生时体重3745 g,精神、运动发育适龄,4岁后生长发育较同龄儿童落后,运动不耐受,目前上小学五年级,不能独立上下楼梯,免上体育课,各科文化课成绩中等。父母身体健康,其姊17岁,身体健康,其舅19岁时死于难治性癫痫(具体过程不详)。入院后体格检查:身高120 cm,体重19 kg,被动卧位,神志清楚,精神较差,无主动言语,眼球活动自如,无眼震,右侧鼻唇沟浅,右侧口角下垂,双侧额纹对称,眼裂正常,伸舌居中,咽反射灵敏,右上肢肌力1级、右下肢2级,肌张力降低,左侧肢体肌力和肌张力均正常,右侧跟腱膝腱反射阳性、左侧强阳性,右侧Babinski征阳性,四肢痛觉对称存在,其余感觉系统检查不配合。实验室检查:阴离子隙22.80 mmol/L,血清乳酸6.45 mmol/L,其余各项指标均未见明显异常。影像学检查:头部MRI检查(2012年9月5日)可见左侧颞顶枕叶皮质和皮质下、右侧枕叶皮质、左侧丘脑多发FLAIR成像高信号影,左侧侧脑室增宽(图3)。电生理学检查:脑电图检查(2012年9月5日)提示全导联2~4 Hz中高波幅背景慢波,双侧枕区和颞区不对称,左侧电压低于右侧,未见痫样放电。基因检测:患儿外周血标本检测到mtDNA A3243G点突变,其母也检测到一定比例的A3243G点突变型mtDNA,但无临床症状,其父为正常基因型,证实为母系遗传。临床诊断为MELAS综合征。予以对症支持治疗:托吡酯(75 mg/d)口服抗癫痫,以及鸡尾酒疗法[艾地苯醌(90 mg/d)口服、维生素K_1(2 mg/d)静脉注射、维生素B_2(30 mg/d)口服、维生素C(500 mg/d)口服、左旋肉碱(1 g/d)口服、辅酶Q10(30 mg/d)口服]。共住院21 d,出院时言语功能恢复,右手活动欠灵活、能够写字,其余肢体活动正常。出院后失访。

讨　论

自Pavlakis等[2]于1984年提出"MELAS综合征"概念后,根据该病临床表现和实验室特点,Kirino和Suzuki[3]提出MELAS综合征诊断标准:(1)28岁前出现的脑卒中样发作。(2)具有以癫痫发作或痴呆为特征的脑病表现,或两种表现同时存在。(3)存在高乳酸血症或破碎红纤维,或者两种征象同时存在。支持诊断标准(具有以下3种征象中至少2种):(1)早期发育正常。(2)反复头痛。(3)反复呕吐。本文3例患儿均符合上述诊断标准。脑卒中样发作出现前临床诊断困难,本文病例明确诊断前有重要提示线索:3例患儿均以局灶性难治性癫痫发作为主要表现;孕产史和早期生长发育史均正常,4岁后逐渐出现智力和生长发育落后,其中例1和例3身高、体重明显低于同龄儿童,例2仅智力低下明显,两方面信息不对称;例1近8个月智力、运动功能倒退迅速,例2智力呈缓慢波动性倒退,例3智力基本正常但生长发育落后突出。MELAS综合征体格和智力发育落后可以并存,亦可仅表现为单一方面,均应予以关注。

MELAS综合征具有特征性影像学表现,病变主要位于颞枕顶叶皮质,单侧或双侧受累,病灶不符合大血管分布而呈"脑回"样水肿,且无明显占位效应,主要累及皮质同时伴皮质下受累[4]。亚急性期横断面T_1WI显示皮质沿脑回呈高信号,反复发病后既往病灶可能完全消失或仅遗留皮质层状坏死,伴不同程度脑萎缩。钙化是MELAS综合征的另一影像学特征,最常见的部位是苍白球,其次是丘脑和齿状核。此外,MRS检查显示,病灶于1133×10^{-6}处

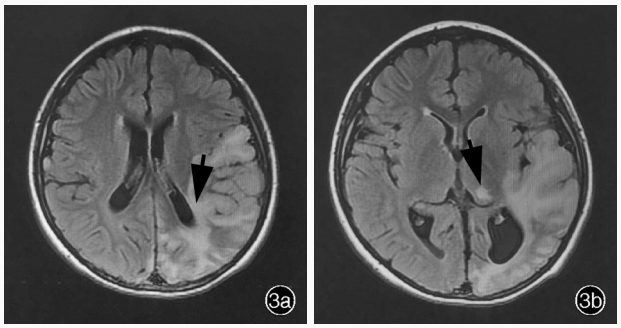

图3 头部MRI检查(2012年9月5日)所见 3a 横断面FLAIR成像显示,左侧颞顶枕叶皮质和皮质下、右侧枕叶皮质多发高信号影(箭头所示) 3b 横断面FLAIR成像显示,左侧丘脑多发高信号影(箭头所示)

Figure 3 Head MRI findings of Case 3 on September 5, 2012 Axial FLAIR showed multiple hyperintense signal in left temporo-parieto-occipital cortex and subcortex, and right occipital cortex (arrow indicates, Panel 3a). Axial FLAIR showed multiple hyperintense signal in left thalamus (arrow indicates, Panel 3b).

出现的乳酸双峰具有高度敏感性,提示线粒体功能异常,导致细胞呼吸链代谢障碍,脑组织缺氧后出现无氧酵解增强[4]。本文3例患儿影像学改变典型,仍应注意与以下疾病相鉴别:(1)急性播散性脑脊髓炎(ADEM)。系较为常见的儿童中枢神经系统脱髓鞘疾病,多有前驱感染史或预防接种史,也可诱发MELAS综合征急性发病,影像学表现以大面积皮质下和中线附近白质多发病变为主,可以累及双侧大脑半球、脑干、小脑和脊髓,亦可累及基底节区灰质,与脑组织界限不清,且激素治疗敏感,多为单相病程[5];而MELAS综合征以后头部大面积皮质病变为主,一般不累及脑干和小脑,可资鉴别。(2)脑梗死。病变主要累及血管分布区内的灰质和白质;而MELAS综合征病变呈多发且仅限于大脑和小脑皮质及其邻近白质,深部白质相对正常,可资鉴别。(3)病毒性脑炎,尤其是单纯疱疹病毒性脑炎(HSE)。系儿科常见病,MRI表现为范围广泛、对称性或不对称性、单发性或多发性、强化或不强化的病灶,最常累及颞叶中下部,其次为额叶眶部,亦可累及脑实质深部,一般止于壳核外侧缘,较少向前或向后进展,可见轻至中度占位效应[6];而MELAS综合征病灶不符合大血管分布,可资鉴别。(4)原发性中枢神经系统血管炎(PACNS)。儿童临床少见。病变可以累及大脑皮质、白质、脑干(脑桥、延髓)甚至肺部,病灶范围较MELAS综合征更加广泛,主要累及软脑膜及皮质和皮质下中小动脉(直径<200 μm),影像学可见弥漫性和局限性病灶并存。

MELAS综合征发病机制复杂,涉及线粒体基因组及核基因组突变[7-8]。近年研究重心逐渐由已知的mtDNA单个位点突变转移至多个位点复合突变,包含线粒体基因组及核基因组突变研究[9]。MELAS综合征患儿肌电图呈现肌源性损害,骨骼肌病理学检查符合线粒体肌病改变,如不整边的破碎红纤维、SDH染色和COX染色深染的肌纤维、SDH染色深染的小血管等[10]。大部分肌纤维内脂肪滴不同程度增多,尤以破碎红纤维显著,表明线粒体功能与脂肪代谢密切相关,即线粒体功能异常伴脂肪代谢障碍。本文例2患儿外周血标本基因检测均未检测到mtDNA第3243、3271、3260、3252、1642位点突变,但肌肉组织活检符合线粒体肌病病理改变,进而明确诊断为MELAS综合征。然而,破碎红纤维并非线粒体肌病所特有的病理学特征,多发性肌炎(PM)和肌营养不良症患儿亦可出现此种病理改变。部分患儿出现SDH染色深染的小血管提示线粒体血管病。有文献报道1对MELAS综合征母子均死于大血管破裂,尸检发现破裂的大血管平滑肌mtDNA A3243G点突变比例明显高于外周血,证实MELAS综合征患者存在血管功能异常[11]。

综上所述,应结合临床表现、实验室和影像学特点、病理学和基因检测等进行综合评价,并采取个体化诊断与治疗原则方能最大程度地提高诊断准确性[12]。MELAS综合征患儿应加强合理饮食和运动,避免感染、饥饿等诱发因素。尽管目前MELAS综合征尚无有效治疗方法,鸡尾酒疗法和对症支持治疗可以在一定程度上改善临床症状、延缓疾病进展。需特别注意的是,选择抗癫痫药物(AEDs)应尽量避免丙戊酸和苯巴比妥类药物,以减少对线粒体功能的损害。从分子水平上治疗MELAS综合征尚待寄希望于干细胞移植治疗和基因治疗[13]。

参 考 文 献

[1] Qi XK, Qian HR, Guo YP, Chen L, Wang XQ, Feng T. The studies on clinical manifestations, histopathology and imaging of MELAS. Zhonghua Shen Jing Ke Za Zhi, 2001, 34:231-233.[戚晓昆, 钱海蓉, 郭玉璞, 陈琳, 王湘庆, 冯涛. MELAS型线粒体脑肌病的临床、病理及影像学研究. 中华神经科杂志, 2001, 34:231-233.]

[2] Pavlakis SG, Phillips PC, DiMauro S, De Vivo DC, Rowland LP. Mitochondrial myopathy, encephalopathy, lactic acidosis, and stroke like episodes: a distinctive clinical syndrome. Ann Neurol, 1984, 16:481-488.

[3] Kirino Y, Suzuki T. Human mitochondrial diseases associated with tRNA wobble modification deficiency. RNA Biol, 2005, 2:41-44.
[4] Chen Y, Cao BZ, Liu L, Chang GF, Su J, Wang SC, Cheng M, Fang SX, Yang JJ, Lu YY. Clinical, neuroimagical and muscle pathology of MELAS syndrome. Zhongguo Lin Chuang Shen Jing Ke Xue, 2015, 23:378-383.[陈燕, 曹秉振, 刘磊, 常高峰, 苏净, 王树才, 程明, 房淑欣, 杨建军, 卢英云. MELAS综合征的临床、影像学及病理研究. 中国临床神经科学, 2015, 23:378-383.]
[5] Iizuka T, Sakai F. Pathogenesis of stroke - like episodes in MELAS: analysis of neurovascular cellular mechanisms. Curr Neurovasc Res, 2005, 2:29-45.
[6] Yao S, Lei X, Qi XK, Wang ZX, Yuan Y. Clinical features, image, pathology and genetic study in MELAS. Zhongguo Shen Jing Mian Yi Xue He Shen Jing Bing Xue Za Zhi, 2008, 15:242-245.[姚生, 雷霞, 戚晓昆, 王朝霞, 袁云. MELAS综合征的临床、影像、病理及基因研究. 中国神经免疫学和神经病学杂志, 2008, 15:242-245.]
[7] Lorezoni PJ, Scola RH, Kay CS, Silvado CE, Werneck LC. When should MERRF (myoclonus epilepsy associated with ragged - red fibers) be the diagnosis? Arq Neuropsiquiatr, 2014, 72:803-811.
[8] Lott MT, Leipzig JN, Derbeneva O, Xie HM, Chalkia D, Sarmady M, Procaccio V, Wallace DC. mtDNA variation and analysis using Mitomap and Mitomaster. Curr Protoc Bioinformatics, 2013, 44:1-26.
[9] Kaufmann P, Shungu DC, Sano MC, Jhung S, Engelstad K, Mitsis E, Mao X, Shanske S, Hirano M, DiMauro S, De Vivo DC. Cerebral lactic acidosis correlates with neurological impairment in MELAS. Neurology, 2004, 62:1297-1302.
[10] Bourgeois JM, Tarnopolsky MA. Pathology of skeletal muscle in mitochondrial disorders. Mitochondrion, 2004, 4(5/6):441-452.
[11] Kaufmann P, Engelstad K, Wei Y, Kulikova R, Oskoui M, Battista V, Koenigsberger DY, Pascual JM, Sano M, Hirano M, DiMauro S, Shungu DC, Mao X, De Vivo DC. Protean phenotypic features of the A3243G mitochondrial DNA mutation. Arch Neurol, 2009, 66:85-91.
[12] Wei YP, Guo YP, Cui LY, Peng B, Chen L, Zhu YC, Ren HT, Zhao YH. The application of two diagnostic criteria of mitochondria disease on 67 cases of suspected mitochondrial encephalomyopathy with lactic acidosis and stroke-like episodes. Nao Yu Shen Jing Ji Bing Za Zhi, 2015, 23:62-65.[魏妍平, 郭玉璞, 崔丽英, 彭斌, 陈琳, 朱以诚, 任海涛, 赵燕环. 两套线粒体病诊断标准在67例疑诊线粒体脑肌病伴高乳酸血症和卒中样发作患者诊断中的评估. 脑与神经疾病杂志, 2015, 23:62-65.]
[13] Wang ZX. Molecular diagnosis of mitochondrial disease. Beijing Yi Xue, 2014, 36:247-249.[王朝霞. 线粒体病的分子诊断. 北京医学, 2014, 36:247-249.]

（收稿日期：2016-04-28）

The Molecular Basis of Autism published

The Molecular Basis of Autism (ISBN: 978-1-4939-2189-8, eBook ISBN: 978-1-4939-2190-4) was published by Springer-Verlag New York in 2015. The editor of this book is S. Hossein Fatemi, Department of Neuroscience and Pharmacology, University of Minnesota School of Medicine.

This book is a comprehensive overview of the clinical and scientific aspects of Autism from the leading experts in the field. The clinical section covers everything from epidemiological features to epigenetic regulation to behavioral therapies and much in between. The basic science section presents the latest knowledge on the underlying causes of the disorder including the role of various neurotransmitters, neurexins and neuroligins, reelin, and other proteins. Chapters also explore the cognition and motor control in autism and the connection between oxidative stress and mitochondrial dysfunction and autism. The thorough description of these underlying causes may help researchers and clinicians find more effective treatments and therapies for the 1 in 68 American children who have been diagnosed with Autism. Visit link.springer.com for more information.

Cellular Therapy for Stroke and CNS Injuries published

Cellular Therapy for Stroke and CNS Injuries (ISBN: 978-3-319-11480-4, eBook ISBN: 978-3-319-11481-1) was published by Springer International Publishing in 2015. The editors of this book are Li - Ru Zhao (Department of Neurosurgery, State University of New York Upstate Medical College) and John H. Zhang (Department of Physiology, Loma Linda University School of Medicine).

Cellular therapy for stroke and neural trauma has gained worldwide attention during the last decade and has shown some promising results. Various cells, including neural stem cells, bone marrow stem cells, endothelial progenitor cells, and many others have had protective or regenerative effects in animal models. The proposed book will address recent research on all relevant cell types. In addition, it will provide information on cell isolation and culture skills, transplantation methods, and neurological functional evaluations. This is the first book to focus on cellular therapy for stroke and other CNS injuries.

The price of eBook is 118.99€, and hardcover is 149.99€. Visit link.springer.com for more information.