

经椎板间入路椎间孔镜技术治疗腰椎间盘突出症疗效分析

段婉茹 胡岳 齐腾飞 齐猛 菅凤增 陈赞

【摘要】 目的 探讨经椎板间入路椎间孔镜技术治疗腰椎间盘突出症的临床疗效。方法 采用经椎板间入路椎间孔镜 TESSYS 技术治疗 54 例腰椎间盘突出症患者(L₄₋₅椎间盘突出 13 例、L₅-S₁椎间盘突出 41 例),分别于术前和术后 1 d、3 个月、1 年时采用视觉模拟评分(VAS)和 Oswestry 功能障碍指数(ODI)评价手术前后疼痛改善情况,复查腰椎 MRI 评价髓核摘除情况和有无复发。结果 54 例患者手术成功率为 96.30%(52/54),其中 2 例术中出现硬脊膜破裂,改为手术显微镜下椎板开窗、髓核摘除术。平均手术时间 58.35 min,中位住院时间 3 d。出院时 52 例疼痛消失、2 例疼痛减轻,其中 5 例患侧小腿外侧麻木感加重。与术前相比,术后 1 d、3 个月和 1 年时 VAS 和 ODI 评分均减少(均 $P=0.000$)。术后复查腰椎 MRI 显示髓核摘除满意,神经根压迫解除,亦未见复发。无一例发生感染等手术相关并发症,1 例 L₅-S₁椎间盘突出患者因髓核脱出椎管内游离较远,术中对神经根牵拉较重,术后出现 S₁神经根分布区麻木,术后 1 个月缓解。结论 经椎板间入路椎间孔镜技术治疗腰椎间盘突出症临床疗效满意、安全性良好。

【关键词】 椎间盘移位; 腰椎; 椎间盘切除术,经皮; 内窥镜检查; 外科手术,微创性

The therapeutic effect of percutaneous transforaminal endoscopic discectomy through interlaminar approach for treating lumbar disc herniation

DUAN Wan-ru, HU Yue, QI Teng-fei, QI Meng, JIAN Feng-zeng, CHEN Zan

Department of Neurosurgery, Xuanwu Hospital, Capital Medical University, Beijing 100053, China

Corresponding author: CHEN Zan (Email: chenzan66@163.com)

【Abstract】 Objective To evaluate the therapeutic efficacy of percutaneous transforaminal endoscopic discectomy (PTED) through interlaminar approach in the treatment of lumbar disc herniation (LDH). **Methods** From October 2013 to January 2015, 54 LDH patients underwent PTED by using transforaminal endoscopic spine system (TESSYS) in our hospital. CT or MRI indicated L₄₋₅ disc herniation in 13 patients and L₅-S₁ disc herniation in other 41 patients. Visual Analogue Scale (VAS) and Oswestry Disability Index (ODI) were used to evaluate the degree of pain in the low back and leg before operation, one day, 3 months and one year after operation. MRI was performed after operation to assess if the nucleus pulposus was removed completely and whether there was a relapse. **Results** The success rate of operations was 96.30% (52/54). Two patients suffered from rupture of spinal dura mater during the surgery, and underwent fenestration laminectomy in turn. The average operation time was 58.35 min and median hospital stay was 3 d. At discharge, pain was disappeared in 52 patients and relieved in 2 patients, however, 5 patients presented worsened numbness of lateral lower leg. Compared with preoperation, VAS and ODI scores decreased significantly one day, 3 months and one year after operation ($P=0.000$, for all). Lumbar MRI one day after operation revealed nucleus pulposus had been completely removed and the compression of nerve root had been relieved in all cases. There was no relapse in MRI findings 3 months and one year after operation. No surgical complication, such as infection, was found. One patient with L₅-S₁ disc herniation presented postoperative numbness of S₁ nerve root region caused by heavy stretching of nerve root during the operation, and was improved one month later. **Conclusions** Percutaneous transforaminal endoscopic discectomy through interlaminar approach in the treatment of lumbar disc

doi:10.3969/j.issn.1672-6731.2016.04.006

作者单位:100053 北京,首都医科大学宣武医院神经外科

通讯作者:陈赞(Email:chenzan66@163.com)

herniation is effective and safe.

【Key words】 Intervertebral disk displacement; Lumbar vertebrae; Discectomy, percutaneous; Endoscopy; Surgical procedures, minimally invasive

经皮椎间孔镜技术(PTED)治疗腰椎间盘突出症是近年出现的一种新技术且发展迅速。2003年, Yeung 和 Yeung^[1]率先开展 YESS(Yeung endoscopic spine system)技术;2006年, Hoogland 等^[2]在此基础上进行改进, 提出 TESSYS(transforaminal endoscopic spine system)技术, 其优点在于可直接切除突入椎管的椎间盘组织、解除对神经根和硬脊膜囊的压迫, 可不进入椎间盘间隙、过度切除椎间盘组织。经近年发展, 椎间孔镜技术已显著改进和完善, 与传统开放式手术相比, 该项技术具有微创、对脊柱稳定性影响小、恢复迅速等优点^[3-5]。手术入路分为经椎间孔入路和经椎板间入路, 其中, 因髂嵴阻挡等原因, L₅-S₁椎间盘突出一般采用经椎间孔入路。经椎板间入路的操作方式更接近显微神经外科技术, 且更易被神经外科医师掌握^[6-7], 但也有文献报道, 该入路可能损伤神经根功能^[8]。本研究采用椎间孔镜 TESSYS 技术, 对首都医科大学宣武医院神经外科近年诊断与治疗的 54 例腰椎间盘突出症患者行经椎板间入路椎间盘切除术, 通过回顾治疗过程和手术疗效, 以期指导临床实践。

资料与方法

一、临床资料

选择 2013 年 10 月-2015 年 1 月在首都医科大学宣武医院神经外科采用经椎板间入路椎间孔镜技术治疗的 54 例腰椎间盘突出症患者, 腰椎间盘突出症的诊断符合中华医学会放射学分会介入组 2014 年制定的《腰椎间盘突出症的介入和微创治疗操作规范的专家共识》, 包括临床症状、体征和影像学检查: (1) 临床症状, 主要包括腰背痛、坐骨神经痛、马尾神经压迫症状、肌萎缩和(或)瘫痪、神经源性间歇性跛行、肢体麻木或发凉等。(2) 临床体征, 主要包括特殊步态, 脊柱侧弯畸形, 存在压痛点, 腰部活动受限, 下肢肌萎缩和肌力下降, 感觉异常, Lasegue 征、屈颈试验和股神经牵拉试验呈阳性等。(3) 影像学检查, 包括脊柱 X 线、CT 和 MRI, 表现为椎间隙狭窄、椎间盘低密度、髓核突出或游离、Schmorl 结节等。男性 31 例, 女性 23 例; 年龄 23 ~

58 岁, 平均 32 岁; 病程 21 ~ 180 d, 中位病程 61 d; 均存在不同程度的下肢痛, 伴或不伴腰痛、坐骨神经分布区麻木、坐骨神经痛、下肢肌力下降等症状, Lasegue 征及其加强试验均呈阳性, 保守治疗(包括镇痛药物治疗、康复锻炼、理疗等)6 ~ 12 周无明显效果。术前视觉模拟评分(VAS)1 ~ 9 分, 中位评分 6 分; Oswestry 功能障碍指数(ODI)8 ~ 94 分, 中位评分 55 分。腰椎 MRI 均显示为单节段病变, 病变椎间盘分别为 L₄₋₅椎间盘 13 例、L₅-S₁椎间盘 41 例(图 1), 其中侧方型椎间盘突出症 35 例、旁中央型 10 例、游离型 9 例; 腰椎 CT 显示无韧带钙化和椎管狭窄; 腰椎 X 线显示无腰椎失稳。所有患者均采用经椎板间入路椎间孔镜 TESSYS 技术摘除髓核。

二、研究方法

1. 麻醉方法 50 例患者(L₄₋₅椎间盘突出 12 例、L₅-S₁椎间盘突出 38 例)行气管插管全身麻醉, 为了不影响术中肌肉电活动, 气管插管后不予肌肉松弛药, 而是静脉微量泵泵入异丙酚[3 mg/(kg·min)]和瑞芬太尼[0.20 μg/(kg·min)]; 余 4 例患者(L₄₋₅椎间盘突出 1 例、L₅-S₁椎间盘突出 3 例)行局部麻醉联合右美托咪定辅助强化麻醉。手术区域逐层于皮下组织、韧带和硬脊膜外缓慢注射质量分数为 1% 的利多卡因 5 ~ 10 ml 浸润麻醉, 同时静脉微量泵泵入右美托咪定[5 μg/(kg·h)], 根据术中患者对疼痛的语言反馈来保护神经根。

2. 手术方法 患者俯卧位, 腰部垫高, 腰椎后弓, 使椎板间隙充分打开, 正位 X 线引导下定位病变椎间盘的椎板窗, 于相应椎板窗皮肤做长约 7 cm 的纵行直切口。穿刺针穿刺患侧关节突, 置入导丝, 扩张器钝性分离皮下软组织, 逐级置入扩张器(德国 Spinendos 公司), 最后置入直径 7 mm 的外工作鞘, 在工作鞘中置入 SPINENDOS 椎间孔镜操作通道(德国 Spinendos 公司), 旋转外工作鞘, 分离椎旁肌肉, 调整外工作鞘深度使其头端到达椎间隙黄韧带(LF), 内镜下以剪刀剪开黄韧带, 椎板咬骨钳切除部分黄韧带, 扩大黄韧带切口。外工作鞘头端经黄韧带裂孔进入椎管。外工作鞘进入椎管后可见大量硬脊膜外脂肪组织包绕硬脊膜囊和神经根, 以射

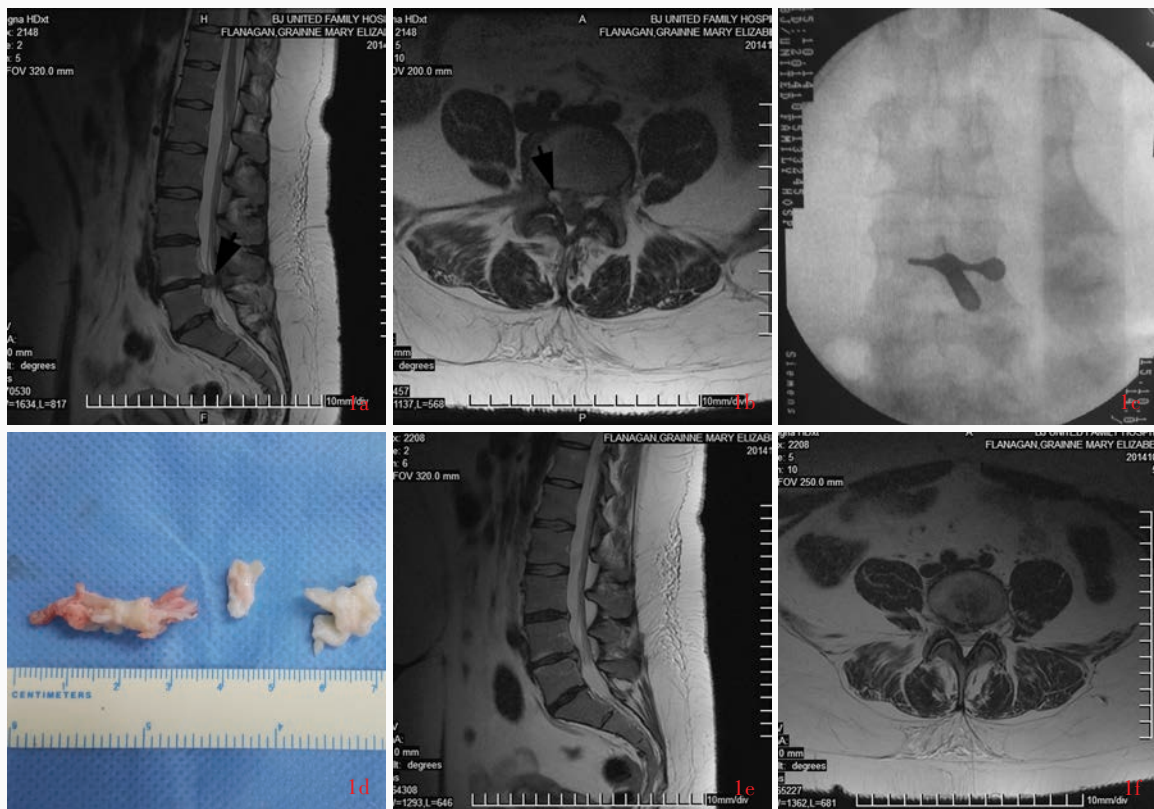


图 1 女性患者, 32 岁, 临床诊断为 L₄₋₅ 椎间盘突出, 采用经椎板间入路椎间孔镜 TESSYS 技术摘除髓核。影像学检查和大体标本观察所见 1a 术前矢状位 T₂WI 显示, L₄₋₅ 椎间盘髓核脱出, 压迫硬脊膜囊和神经根 (箭头所示) 1b 横断面 T₂WI 显示, 巨大髓核脱出, 压迫硬脊膜囊和神经根 (箭头所示) 1c 术中“C”型臂 X 线引导下穿刺针穿刺 L₄₋₅ 椎间隙右侧外缘, 插入工作套管 1d 大体标本可见术中摘除的髓核, 体积最大者为长 3.30 cm、直径 0.60 cm 的圆柱体 1e、1f 术后复查矢状位和横断面 T₂WI 未见髓核残留

Figure 1 A 32-year-old female patient was diagnosed as L₄₋₅ disc herniation. Interlaminar discectomy by using TESSYS was performed. Imaging and gross sample findings Sagittal T₂WI before operation indicated L₄₋₅ disc herniation of nucleus pulposus which compressed the dural sac and nerve root (arrow indicates, Panel 1a). Axial T₂WI suggested large nucleus pulposus herniated to the right and compressed the dural sac and nerve root (arrow indicates, Panel 1b). Under the guidance of C-arm X-ray, put the needle beneath the right margin of L₄₋₅ interlaminar area, and then put the sheath in (Panel 1c). Gross sample observation showed the removed largest nucleus pulposus was column, 3.30 cm in length and 0.60 cm of diameter (Panel 1d). After operation, sagittal T₂WI (Panel 1e) and axial T₂WI (Panel 1f) indicated no nucleus pulposus remained.

频电凝烧灼脂肪组织, 清晰显露神经根和硬脊膜囊, 根据椎间盘突出位置与相邻神经根的位置关系, 外工作鞘分别采用神经根腋下入路和神经根肩上入路。内镜下以剥离子分离神经根与突出椎间盘之间的粘连, 旋转外工作鞘推开神经根后达突出的椎间盘, 摘除突出的髓核组织和破损的纤维环, 直至神经根充分减压。术中生理盐水持续灌注术野, 生理盐水放置高度较术野高 1 m, 以保持一定灌注压力; 术中不宜过多摘除正常髓核和纤维环, 手术结束前双极电凝破损纤维环使其回缩收紧 (<http://www.cjcn.org/index.php/cjcn/pages/view/v1642>)。术后拔除椎间孔镜和工作通道, 无须置入引流管, 逐层缝合皮下组织和皮肤。所有患者术后 1 d 即可

佩带软腰围离床活动, 术后 2~4 d 可出院, 但仍需佩戴软腰围 1 个月。

3. 疗效和安全性评价 (1) 疗效评价: 分别于术前和术后 1 d、3 个月、1 年时采用 VAS 和 ODI 量表评价手术前后疼痛改善情况^[9-10], 复查腰椎 MRI 观察髓核是否残留或腰椎间盘突出症是否复发。VAS 评分 0 分, 无疼痛; 1~3 分, 轻微疼痛, 可以忍受; 4~6 分, 疼痛影响睡眠, 但仍可以忍受; 7~10 分, 强烈疼痛, 难以忍受。ODI 量表包括疼痛强度、生活自理、提物、步行、坐位、站立、干扰睡眠、性生活、社会生活、旅游共 10 项条目, 每项评分 0~5 分, 总评分 50 分, 评分方法为实际分值/50×100%, 评分越高、功能障碍越严重。(2) 安全性评价: 观察术后下肢皮

表 1 患者手术前后 VAS 和 ODI 评分的比较 [$M(P_{25}, P_{75})$, 评分]**Table 1.** Comparison of preoperative and postoperative VAS and ODI scores [$M(P_{25}, P_{75})$, score]

Time	N	VAS	ODI
Before operation (1)	54	6.00 (4.00, 7.00)	55.00 (42.50, 78.00)
1 d after operation (2)	54	2.00 (1.00, 3.00)	24.00 (20.00, 32.00)
3 months after operation (3)	54	1.00 (1.00, 2.00)	17.00 (10.00, 22.00)
1 year after operation (4)	54	1.00 (1.00, 2.00)	12.00 (8.00, 18.00)
<i>H</i> value		114.060	116.260
<i>P</i> value		0.000	0.000

VAS, Visual Analogue Scale, 视觉模拟评分; ODI, Oswestry Disability Index, Oswestry 功能障碍指数。The same for table below

表 2 患者手术前后 VAS 和 ODI 评分的两两比较**Table 2.** Paired comparison of preoperative and postoperative VAS and ODI scores

Paired comparison	VAS		ODI	
	<i>U</i> value	<i>P</i> value	<i>U</i> value	<i>P</i> value
(1) : (2)	267.500	0.000	453.500	0.000
(1) : (3)	104.000	0.000	163.500	0.000
(1) : (4)	87.500	0.000	109.000	0.000

肤感觉、各肌群肌力和腱反射情况,若出现下肢严重浅感觉减退或疼痛、肌力较术前减退,应即刻复查腰椎 MRI,以排除术中是否损伤神经根或术区水肿形成。

4. 统计分析方法 采用 SPSS 11.5 统计软件进行数据处理与分析。呈非正态分布的计量资料以中位数和四分位数间距 [$M(P_{25}, P_{75})$] 表示,手术前后 VAS 和 ODI 评分的比较采用 Kruskal-Wallis 秩和检验 (*H* 检验),两两比较行 Mann-Whitney *U* 检验。以 $P \leq 0.05$ 为差异具有统计学意义。

结 果

本组患者均经椎板间入路椎间孔镜 TESSYS 技术完成 L₄₋₅ 和 L₅-S₁ 椎间盘切除术,手术成功率为 96.30% (52/54),其中 2 例因术中硬脊膜破裂改为手术显微镜下患侧入路、椎板开窗、椎间盘髓核摘除术。手术时间 45~95 min,平均 58.35 min;术中出血量较少未予评价。50 例全身麻醉患者均术中镇静、镇痛满意;4 例局部麻醉联合强化麻醉患者中 3 例术中分离神经根时疼痛剧烈,其中 1 例因对疼痛敏感、紧张致过度换气,术后出现短暂性呼吸性碱中毒。无一例发生感染等手术相关并发症。1 例 L₅-S₁ 椎间

盘突出患者因髓核脱出椎管内游离位置较远,为摘除髓核组织对神经根的牵拉较重,术后出现 S₁ 神经根分布区麻木,术后 1 个月麻木症状缓解。

本组患者住院时间 2~4 d,中位时间 3 d。手术切口均呈 I 期愈合。出院时 52 例患者下肢疼痛消失、2 例疼痛减轻,其中 5 例患侧小腿外侧麻木感加重。与术前相比,术后 1 d、3 个月和 1 年时 VAS 和 ODI 评分均减少且差异具有统计学意义 (均 $P = 0.000$; 表 1, 2),提示术后疼痛明显缓解。术后 1 d 复查腰椎 MRI 显示髓核组织摘除满意,神经根压迫解除。术后 3 个月和 1 年复查腰椎 MRI 均未见腰椎间盘突出症复发 (图 1)。

讨 论

椎间孔镜技术是近年新兴的微创脊柱外科技术,与传统开放式手术相比,该项技术创伤小、对组织牵拉少、手术时间短、术后不适感较轻微、恢复迅速、术后 1 天即可离床活动、甚至可于局部麻醉下在日间门诊进行手术。最新研究结果显示,两种手术方式临床疗效相似^[11];与开放式手术相比,椎间孔镜技术不影响脊柱稳定性^[12],且脊髓损伤、术中出血量和脊髓炎症反应均显著减少^[3]。然而,该项技术也存在手术入路不符合传统手术习惯,学习曲线陡峭^[7,13],初期操作技术难度较高,易发生神经根损伤、硬脊膜囊破裂、椎间盘感染等缺点^[14-15]。本组有 2 例患者在置入工作通道时损伤硬脊膜囊,置入内镜后发现硬脊膜破裂,遂改为手术显微镜下患侧入路、椎板开窗、椎间盘髓核摘除术,并探查硬脊膜破口,约 3 mm,以 8-0 显微缝合线缝合,术后未出现神经根损伤和脑脊液漏等并发症。由此可见,椎间孔镜技术学习曲线陡峭,初期并发症发生率较高。

一、适应证选择

椎间孔镜的外工作鞘直径为 7 mm,镜内工作通道直径仅 4 mm,通过工作套筒可以应用环钻进行关节突骨赘切除,而内镜下手术器械主要是不同角度的髓核钳、剥离子、剪刀和椎板咬骨钳,上述手术器械限制了椎间孔镜技术的适应证。早期椎间孔镜技术仅适用于腰椎间盘突出症或椎间盘髓核脱出的患者。尽管近年来随着内镜下手术器械的改进,涌现出内镜下磨钻、激光等工具,使椎板、关节突和骨赘的切除效率和安全性提高,但椎间孔镜技术用于椎管狭窄、合并钙化的腰椎间盘突出症等特

殊患者的治疗尚处于探索阶段,由于缺乏大样本长期随访结果,故其临床疗效仍不明确^[16-17]。因此,对于刚开始学习椎间孔镜技术的医师,应严格把握适应证,可以选择临床疗效最为确切的腰椎间盘突出患者。早期经椎板间入路局限在L₅-S₁椎间盘,后逐渐应用于L₄₋₅椎间盘突出患者。本组有13例L₄₋₅椎间盘突出患者,术中调整体位,腰椎前屈,使L₄₋₅椎板间隙增大,以利于经椎板间入路进行操作,其中1例患侧L₄₋₅椎板间隙狭窄,我们采用内镜下椎板咬骨钳切除部分患侧关节突内缘,达到扩大椎板间隙的目的,成功探查侧隐窝并摘除突出的髓核组织。随着内镜下动力系统的普及,镜下磨钻的应用将更有利于术中椎板间隙的扩大成形,使经椎板间入路摘除突出的高位(L₃₋₄以上)腰椎间盘突出甚至颈椎间盘突出成为可能。

二、麻醉方式

本组有4例患者采用局部麻醉联合强化麻醉即静脉滴注镇静药,由于异丙酚或咪达唑仑等麻醉药具有呼吸抑制作用,而患者均采取俯卧位,一旦出现呼吸抑制难以及时有效予以气管插管等抢救措施,故我们选择静脉滴注芬太尼类镇痛药。该项技术对局部麻醉的要求较高,若效果不佳可能影响手术操作的进行。本组有1例25岁青年患者局部麻醉效果不佳致术中过度换气,术后出现短暂性呼吸性碱中毒,并出现短暂性双下肢麻木,经纠正碱中毒后症状缓解。本组有50例患者均采用气管插管全身麻醉,为避免术中损伤神经根,手术操作尽量在内镜直视下进行,尤其在经皮穿刺置入工作通道时,穿刺针穿刺至患侧关节突内缘而非直接突破黄韧带进入椎管,工作通道也置于黄韧带表面,置入椎间孔镜后,于内镜直视下分离黄韧带表面肌肉和脂肪组织,剪开黄韧带,将工作通道在内镜直视下经黄韧带裂口插入椎管,这样可以避免经皮穿刺和置入工作通道时的盲操作损伤神经根。由于所有手术操作均于内镜直视下进行,可以有效避免术中损伤神经根。

三、椎间盘切除程度

椎间孔镜技术的目的是解除神经根压迫症状而非彻底切除退行性变的椎间盘。术中过多进入椎间隙对椎间盘进行电凝、切除等操作,可扩大椎间盘纤维环裂口,加速髓核退行性变,导致术后复发;过度摘除髓核组织还可能引起椎间隙高度丢失、关节突承受应力增加、神经根孔狭窄等弊端。

因此,目前大多数学者认为,采用TESSYS技术直接摘除突出或脱入椎管的髓核组织的疗效优于对椎间隙内髓核组织行大范围切除的YESS技术^[18]。我们的临床经验是,术中确保对神经根和硬脊膜囊腹侧进行有效减压的前提下,严格限制对后纤维环的切开和对椎间隙内尚未突出的髓核组织的摘除。在摘除椎管内游离的髓核组织后对后纤维环裂口进行电凝塑形,以降低术后复发风险。本研究所有患者术后随访超过1年,均无复发。

结 论

经椎板间入路椎间孔镜技术治疗腰椎间盘突出症是一种符合神经外科医师操作习惯的手术路径,该项技术手术时间短且安全有效,相信随着内镜技术和微创脊柱外科技术的发展以及手术病例数的增加,相关研究工作将进一步深入。

参 考 文 献

- [1] Yeung AT, Yeung CA. Advances in endoscopic disc and spine surgery: foraminal approach. *Surg Technol Int*, 2003, 11:255-263.
- [2] Hoogland T, Schubert M, Miklitz B, Ramirez A. Transforaminal posterolateral endoscopic discectomy with or without the combination of a low-dose chymopapain: a prospective randomized study in 280 consecutive cases. *Spine (Phila Pa 1976)*, 2006, 31:E890-897.
- [3] Huang TJ, Hsu RW, Li YY, Cheng CC. Less systemic cytokine response in patients following microendoscopic versus open lumbar discectomy. *J Orthop Res*, 2005, 23:406-411.
- [4] Pan Z, Ha Y, Yi S, Cao K. Efficacy of Transforaminal Endoscopic Spine System (TESSYS) technique in treating lumbar disc herniation. *Med Sci Monit*, 2016, 22:530-539.
- [5] Liu QG, Song ZB, Gao JW, Li XG, Wu YL. Microendoscopic discectomy versus microscopic discectomy for treatment of lumbar disc herniations: a systematic review of randomized controlled trials. *Zhongguo Xian Dai Shen Jing Ji Bing Za Zhi*, 2012, 12:399-406. [刘庆国, 宋志斌, 高建伟, 李旭光, 武云利. 椎间盘镜手术和显微手术治疗腰椎间盘突出症的系统评价. *中国现代神经疾病杂志*, 2012, 12:399-406.]
- [6] Choi KC, Park CK. Percutaneous endoscopic lumbar discectomy for L₅-S₁ disc herniation: consideration of the relation between the iliac crest and L₅-S₁ disc. *Pain Physician*, 2016, 19:E301-308.
- [7] Chaichankul C, Poopitaya S, Tassanawipasa W. The effect of learning curve on the results of percutaneous transforaminal endoscopic lumbar discectomy. *J Med Assoc Thai*, 2012, 95 (Suppl 10):206-212.
- [8] Choi G, Lee SH, Bhanot A, Raiturker PP, Chae YS. Percutaneous endoscopic discectomy for extraforaminal lumbar disc herniations: extraforaminal targeted fragmentectomy technique using working channel endoscope. *Spine (Phila Pa 1976)*, 2007, 32:E93-99.
- [9] Gadjradj PS, van Tulder MW, Dirven CMF, Peul WC, Harhangi BS. Clinical outcomes after percutaneous transforaminal endoscopic discectomy for lumbar disc herniation: a prospective

- case series. *Neurosurg Focus*, 2016, 40:E3.
- [10] Collins SL, Moore RA, McQuay HJ. The visual analogue pain intensity scale: what is moderate pain in millimetres? *Pain*, 1997, 72:95-97.
- [11] Gotfryd A, Avanzi O. A systematic review of randomised clinical trials using posterior discectomy to treat lumbar disc herniations. *Int Orthop*, 2009, 33:11-17.
- [12] Hoogland T, van den Brekel-Dijkstra K, Schubert M, Miklitz B. Endoscopic transforaminal discectomy for recurrent lumbar disc herniation: a prospective, cohort evaluation of 262 consecutive cases. *Spine (Phila Pa 1976)*, 2008, 33:973-978.
- [13] Hsu HT, Chang SJ, Yang SS, Chai CL. Learning curve of full-endoscopic lumbar discectomy. *Eur Spine J*, 2013, 22:727-733.
- [14] Ruetten S, Komp M, Merk H, Godolias G. Full - endoscopic interlaminar and transforaminal lumbar discectomy versus conventional microsurgical technique: a prospective, randomized, controlled study. *Spine (Phila Pa 1976)*, 2008, 33: 931-939.
- [15] Ahn Y, Kim JU, Lee BH, Lee SH, Park JD, Hong DH, Lee JH. Postoperative retroperitoneal hematoma following transforaminal percutaneous endoscopic lumbar discectomy. *J Neurosurg Spine*, 2009, 10:595-602.
- [16] Tian YG, Wang TH, Han LQ, Jiang H, Jiang Y, Xiao LP. The effect of percutaneous transforaminal endoscopic discectomy via target puncture and 2-stage procedures in treatment of lumbar disc hernia. *Tianjin Yi Yao*, 2015, 43:905-908. [田永刚, 王铜浩, 韩立强, 江汉, 江毅, 肖联平. 经皮椎间孔镜靶向穿刺分步法治疗腰椎间盘突出症效果分析. *天津医药*, 2015, 43:905-908.]
- [17] Xu BS. The choice and application of percutaneous transforaminal endoscopic discectomy and microscopic endoscopic discectomy in the treatment of lumbar disc herniation and stenosis. *Tianjin Yi Yao*, 2015, 43:1239-1243. [徐宝山. 经皮椎间孔镜和椎间盘镜治疗腰椎间盘突出症和椎管狭窄症的选择与应用. *天津医药*, 2015, 43:1239-1243.]
- [18] Nellensteijn J, Ostelo R, Bartels R, Peul W, van Royen B, van Tulder M. Transforaminal endoscopic surgery for symptomatic lumbar disc herniations: a systematic review of the literature. *Eur Spine J*, 2010, 19:181-204.
- (收稿日期:2016-03-03)

Society for Neuro-Oncology Conference on Meningioma

Time: June 17-18, 2016

Venue: Toronto, Ontario, Canada

Website: www.soc-neuro-onc.org/

The Society for Neuro - Oncology (SNO) Conference on Meningioma will be held on June 17-18, 2016 at the Yorkville InterContinental Hotel in Toronto, Ontario, Canada. This meeting is being jointly organized by SNO and the Consortium on Meningioma in Toronto. Chaired by Dr. Gelareh Zadeh, this 2 - day educational event seeks to bring together a focused multidisciplinary group of researchers and clinician scientists who are committed to improving the outcome of patients with meningioma through the translation of research into clinical practice. A mix of oral and poster presentations, as well as invited speakers will be part of this exciting conference.

Neurosurgeons, interventional neuroradiologists, neuro-oncologists, medical oncologists, radiation oncologists, neuropathologists, scientists/laboratory researchers, industry representatives and trainees with an interest in the research and treatment of meningiomas are encouraged to attend.

12th European Congress on Epileptology

Time: September 11-15, 2016

Venue: Prague, Czech Republic

Email: prague@epilepsycongress.org

Website: www.epilepsyprague2016.org/

The 12th European Congress on Epileptology (ECE) will take place in Prague, Czech Republic on September 11-15, 2016. The congress is now a landmark in the epilepsy community agenda and the Prague 2016 promises to be innovative and engaging. The congress is organized by the Commission on European Affairs (CEA) of the International League Against Epilepsy (ILAE).