

# 脑膜血管周细胞瘤

杨光之 李静 王鲁平

**【摘要】 目的** 探讨脑膜血管周细胞瘤的临床表现、影像学 and 病理学特征。**方法与结果** 男性患者,40岁,头痛3月余,加重2周伴左侧肢体肌力下降。头部MRI显示右侧颞叶占位性病变,T<sub>1</sub>WI等信号、T<sub>2</sub>WI混杂信号,增强扫描明显强化。手术全切除肿瘤。术中可见肿瘤位于颅中窝,体积较大,血供丰富,无包膜。组织形态学,肿瘤细胞密集,界限不清,胞核呈圆形、椭圆形或短梭形,有一定异型性,核分裂象易见(4/10个高倍视野);厚壁血管和血窦丰富,部分血管腔隙呈“鹿角”状。免疫组织化学染色,肿瘤细胞弥漫性表达CD34和波形蛋白,局灶性表达上皮膜抗原,Ki-67抗原标记指数为17%~20%。术后辅助放射治疗,随访20个月,肿瘤未复发。**结论** 脑膜血管周细胞瘤极易误诊为脑膜瘤,但二者预后相差较大,鉴别诊断具有重要意义。明确诊断需依靠病理学检查。

**【关键词】** 血管肿瘤; 周细胞; 脑膜; 免疫组织化学; 病理学

## Meningeal hemangiopericytoma

YANG Guang-zhi, LI Jing, WANG Lu-ping

Department of Pathology, General Hospital of Beijing Military Command, Beijing 100700, China

Corresponding author: WANG Lu-ping (Email: BZWLP@yahoo.com)

**【Abstract】 Objective** To investigate the clinical, neuroimaging and pathological features of meningeal hemangiopericytoma. **Methods** One case of meningeal hemangiopericytoma was reported, and the relevant literatures were also reviewed. **Results** A 40-year-old male had caught a headache for about 3 months with muscle weakness in the left limb, and became progressively serious for 2 weeks. Brain MRI displayed a space-occupying lesion in the right temporal lobe with equal signals in T<sub>1</sub>WI, mixed signals in T<sub>2</sub>WI and obvious enhancements. In surgery, the tumor was found to be located in the cranial fossa, and was completely removed. The tumor was large, with rich blood supply, and had no capsule. In histology, the neoplasm was composed of dense spindle cells with mild atypia. The boundary of the tumor cells was unclear. The nuclei were circular, oval or spindle with obvious mitoses (4/10 HPF). There were plenty of thick-wall blood vessels and blood sinuses with characteristic "staghorn" shape. In immunohistochemistry, CD34 and vimentin (Vim) were positive, epithelial membrane antigen (EMA) was focally positive and Ki-67 labeling index was 17%–20%. Postoperative radiotherapy was adopted and no relapse was found during the 20-month follow-up period. **Conclusions** The meningeal hemangiopericytoma is easy to be misdiagnosed as meningioma, however, the prognosis of meningeal hemangiopericytoma is quite worse, thus the differential diagnosis is very important. A clear diagnosis often depends on pathological examination.

**【Key words】** Vascular neoplasms; Pericytes; Meninges; Immunohistochemistry; Pathology

脑膜血管周细胞瘤(meningeal hemangiopericytoma)是一种少见的间叶组织肿瘤,其临床表现和影像学改变与脑膜瘤十分相似,极易误诊。然而,脑膜血管周细胞瘤在世界卫生组织(WHO)肿瘤分类中属于Ⅱ~Ⅲ级,较脑膜瘤(WHO I级)具有恶性度更高的生物学行为,更易发生远

处转移或复发,因此,诊断与鉴别诊断具有重要意义。我们报告1例脑膜血管周细胞瘤患者,通过复习文献对其临床表现、影像学特点、组织形态学和免疫组织化学表型进行分析,以期提高对该病的诊断和鉴别诊断能力。

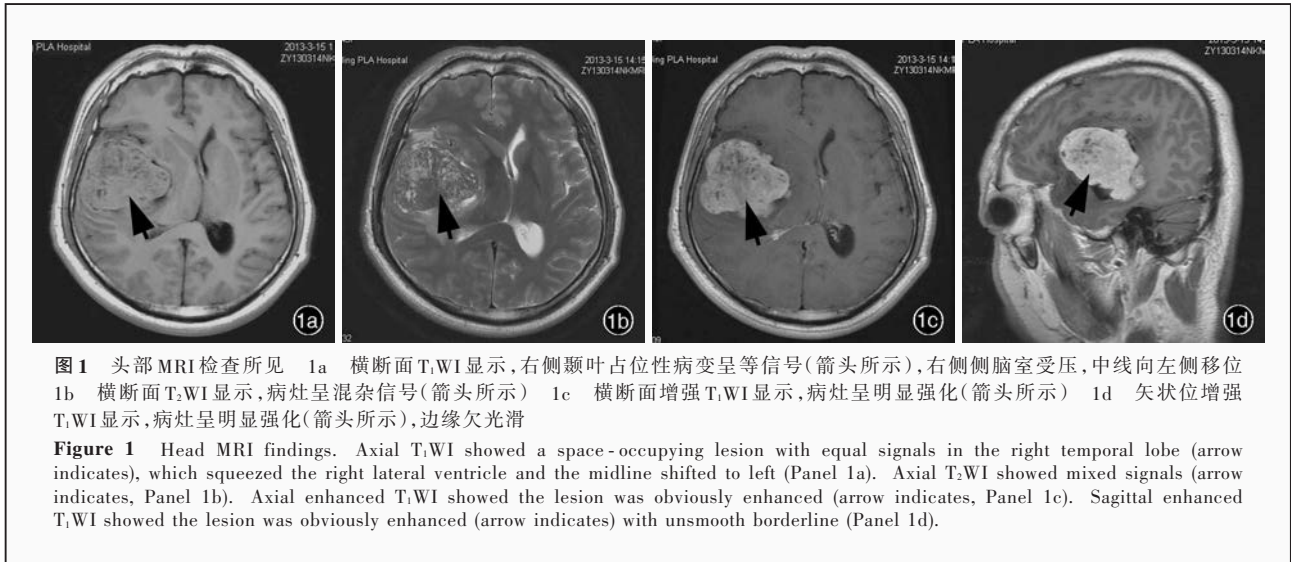
## 病历摘要

患者 男性,40岁。主因间断性头痛3月余,加重伴左侧肢体肌力下降2周,于2013年3月14日入院。患者于3个月前无明显诱因出现头部胀痛,

doi:10.3969/j.issn.1672-6731.2015.03.011

作者单位:100700 北京军区总医院病理科

通讯作者:王鲁平(Email:BZWLP@yahoo.com)



无明显规律,休息后可自行缓解,无癫痫发作、大小便失禁等,未予特殊处理。2 周前头痛症状加重,伴左侧肢体肌力下降,外院头部 MRI 检查(2013 年 3 月 9 日)显示,右侧颞叶占位性病变,脑膜瘤可能性大。为求进一步诊断与治疗收入我院。患者自发病以来,精神、饮食佳,睡眠可,体重无明显改变,大小便正常。

**既往史、个人史及家族史** 否认高血压、冠心病和糖尿病病史,否认肝炎、结核病等传染病病史。无疫区、疫水等接触史,无毒物和放射性物品等接触史。个人史和家族史无特殊。

**体格检查** 患者体温 36.7 ℃、脉搏 70 次/min、呼吸 18 次/min、血压 120/80 mm Hg (1 mm Hg = 0.133 kPa)。神志清楚,查体合作,理解力、记忆力和定向力未见异常。脑神经检查均无异常。脑膜刺激征阴性,病理征未引出。左上肢肌力 5 级、左下肢 5 级,右侧肢体肌力 5 级;肌容积、肌张力无明显异常。深浅感觉和皮质觉无异常。

**辅助检查** 实验室检查:血常规白细胞计数  $6.43 \times 10^9/L$  [(4 ~ 10)  $\times 10^9/L$ ]、中性粒细胞比例 70.90% (50% ~ 70%),红细胞计数  $5.10 \times 10^{12}/L$  [(4 ~ 5.50)  $\times 10^{12}/L$ ],血红蛋白 160 g/L (120 ~ 160 g/L),红细胞比积(PCV) 0.46 (0.40 ~ 0.54),血小板计数  $208 \times 10^9/L$  [(100 ~ 300)  $\times 10^9/L$ ];凝血酶原时间(PT)为 10.70 s (9.80 ~ 12.80 s),凝血酶时间(TT)为 13.70 s (10.30 ~ 16.50 s),活化部分凝血活酶时间(APTT)为 35.10 s (25.10 ~ 36.50 s),纤维蛋白原为 2.10 g/L (2 ~ 4 g/L);其余各项指标,包括乙肝五项、肝肾功能试验、血糖、血脂、血清离子均于正常值范

围。影像学检查:头部 MRI 显示,右侧颞叶大片状异常信号,病灶大小约 6.20 cm  $\times$  5.50 cm  $\times$  4.90 cm, T<sub>1</sub>WI 呈等信号, T<sub>2</sub>WI 呈混杂信号,增强扫描呈明显强化;周围脑实质受压、脑沟和脑裂变窄,右侧侧脑室缩小,中线结构左移(图 1)。

**诊断与治疗经过** 临床诊断为右侧颞叶占位性病变,脑膜瘤可能性大。于全身麻醉下行神经导航引导右侧颞叶肿瘤切除术。术中可见肿瘤位于颅中窝,红色、质地中等偏软、血供丰富、无包膜、界限清楚。肿瘤体积较大,行肿瘤内分块切除,大部切除后自脑组织剥离肿瘤,可见蛛网膜完整、侧脑室颞角开放、局部粗大动脉供血。(1)大体标本观察:肿瘤组织为不规则破碎组织块,约 3 cm  $\times$  3 cm  $\times$  1 cm 大小,呈灰白色、质地中等、无包膜。经体积分数为 4% 中性甲醛溶液固定、石蜡包埋,制备脑组织切片,行常规 HE 染色和免疫组织化学染色。(2)HE 染色:光学显微镜观察,肿瘤细胞密集,无特定排列方式,纤维化不明显;细胞界限不清,胞核呈圆形、椭圆形或短梭形,有一定异型性,核分裂象易见(4/10 个高倍视野,图 2a);厚壁血管和血窦丰富,部分血管腔隙呈“鹿角”状(图 2b);伴局灶性出血。(3)免疫组织化学染色:EnVision 二步法检测试剂盒,以及内皮细胞标志物 CD34、波形蛋白(Vim)、上皮膜抗原(EMA)、Ki-67 抗原、胶质纤维酸性蛋白(GFAP)、孕激素受体(PR)、S-100 蛋白(S-100)、少突胶质细胞转录因子 2(Olig-2)、广谱细胞角蛋白(AE1/AE3)、Bcl-2 和 CD99 均购自北京中杉金桥生物技术有限公司。结果显示,肿瘤细胞弥漫性表达 CD34 (图 3)、Vim,局灶性表达 EMA,而不表达 GFAP、PR、



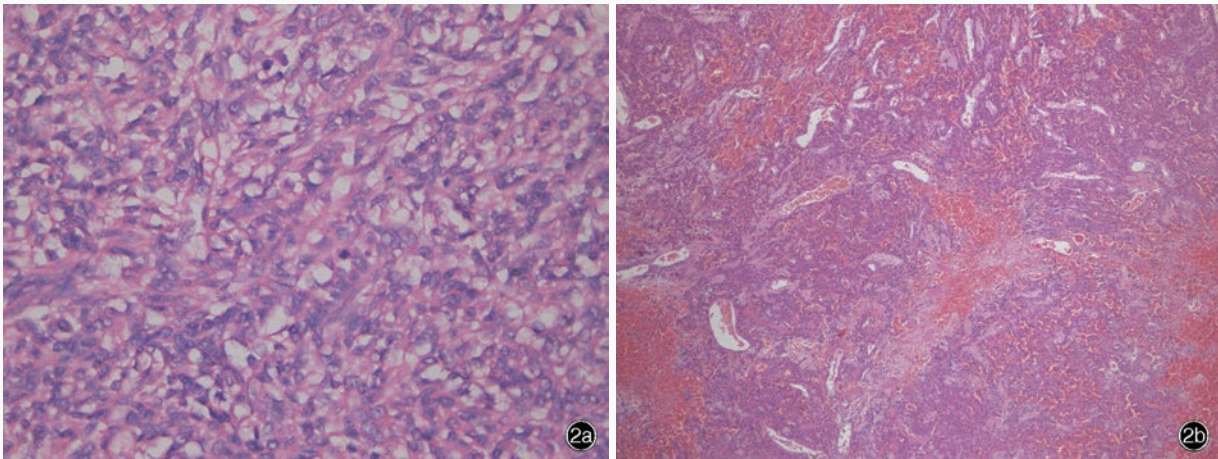


图2 光学显微镜观察所见 HE染色 2a 局部肿瘤细胞密度增加,界限不清,胞核呈椭圆形,核分裂象易见  $\times 400$  2b 肿瘤细胞丰富,可见“鹿角”状分支血管  $\times 100$

**Figure 2** Optical microscopy findings. HE staining The density of tumor cells increased locally. The cells were of unclear borderline, and the nuclei were oval with mitoses (Panel 2a).  $\times 400$  The tumor cells were abundant, and the branching staghorn-like sinusoids were found (Panel 2b).  $\times 100$

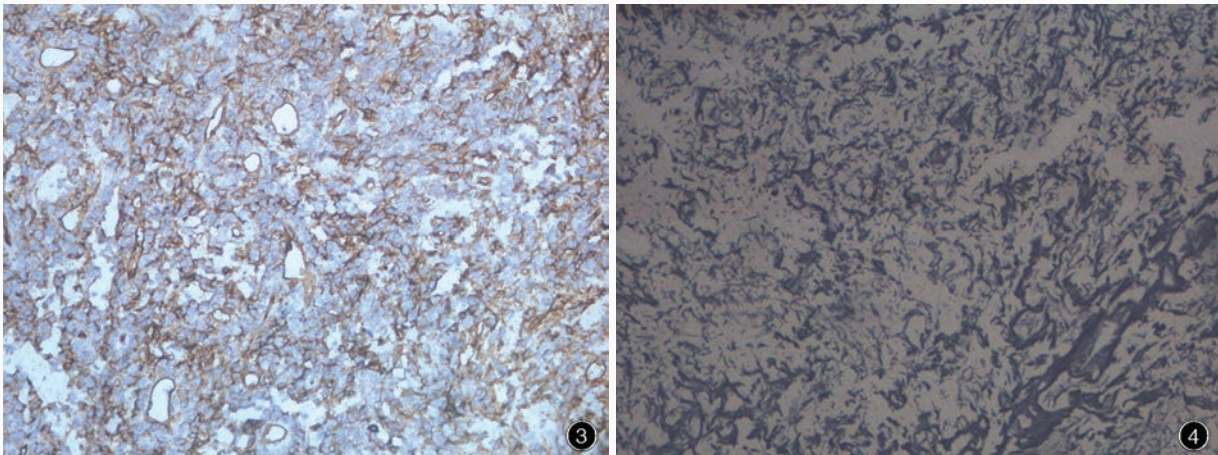


图3 光学显微镜观察显示,肿瘤细胞胞质弥漫性表达CD34 免疫组织化学染色(EnVision二步法)  $\times 400$  图4 光学显微镜观察显示,网织纤维丰富,围绕单个肿瘤细胞或肿瘤细胞团 网织纤维染色  $\times 200$

**Figure 3** Optical microscopy findings. The cytoplasm of tumor cells was diffusely positive for CD34. Immunohistochemical staining (EnVision)  $\times 400$  **Figure 4** Optical microscopy findings. Reticular fibers were rich in the tumor, surrounding single cell or cell clusters. Reticular fibers staining  $\times 200$

S-100、Olig-2、AE1/AE3、Bcl-2和CD99、Ki-67抗原标记指数为17%~20%。(4)特殊染色:网织纤维染色所用试剂盒购自北京益利精细化学品有限公司,结果显示,网织纤维丰富,围绕单个肿瘤细胞或肿瘤细胞团(图4)。最终病理诊断为脑膜血管周细胞瘤(WHO II~III级),恶性度介于血管周细胞瘤与间变性血管周细胞瘤之间。

患者术后进入神经科重症监护病房(NICU),采用呼吸机辅助通气。实验室检查血常规白细胞计数 $13.77 \times 10^9/L$ 、中性粒细胞比例83.80%,红细胞计数 $3.11 \times 10^{12}/L$ ,血红蛋白94 g/L,红细胞比积0.28,

提示存在炎症反应和失血性贫血,予以抗感染、抑酸、补液等对症支持治疗。腰椎穿刺脑脊液检查压力 $> 330 \text{ mm H}_2\text{O}$ ( $1 \text{ mm H}_2\text{O} = 9.81 \times 10^{-3} \text{ kPa}$ ,  $80 \sim 180 \text{ mm H}_2\text{O}$ ),蛋白定量1.90 g/L( $0.20 \sim 0.40 \text{ g/L}$ )、葡萄糖5.78 mmol/L( $2.80 \sim 3.90 \text{ mmol/L}$ )、氯化物122.43 mmol/L( $120 \sim 130 \text{ mmol/L}$ ),予甘露醇脱水降低颅内压。术后第8天,患者体温恢复正常,可自行下床活动,四肢活动度良好、肌力正常,精神、饮食较好,无明显头晕、头痛等症状。复查脑脊液无明显异常。由于该肿瘤具有复发倾向,术后需辅助放射治疗。患者要求回当地医院行放射治疗。20个

月后电话随访,已接受放射治疗,未见肿瘤复发。

## 讨 论

血管周细胞瘤首次作为软组织肿瘤于 1942 年由 Stout 和 Murray 命名,并推测肿瘤起源于血管周细胞。目前认为,血管周细胞瘤细胞并未出现周细胞分化,其本质为纤维母细胞,且该肿瘤与孤立性纤维性肿瘤为同一肿瘤形态谱系的两个极端。因此,2013 年版 WHO 软组织肿瘤分类将血管周细胞瘤与孤立性纤维性肿瘤合并为一类肿瘤,而在 2007 年版 WHO 中枢神经系统肿瘤分类中仍分列为两种类型肿瘤。

脑膜血管周细胞瘤各年龄阶段均可发病,高峰年龄为 38~42 岁,男性较女性多见。该肿瘤相对罕见,约占原发性中枢神经系统肿瘤的 0.40%,占脑膜肿瘤的 2%~4%。一般为单发,与硬脑膜相连,少数发生于脑室或脑实质内<sup>[1-2]</sup>。临床症状与肿瘤位置有关,与脑膜瘤相似,表现为头痛、呕吐、头面部和四肢麻木、视力下降、肌力下降等,咳嗽、晕厥和抽搐发作少见。CT 和(或)MRI 可见附着于硬脑膜的髓外肿瘤,呈分叶状,增强扫描明显强化<sup>[3-4]</sup>。其与脑膜瘤的影像学鉴别特点是:脑膜瘤常表现为基底宽、轮廓清楚;脑膜血管周细胞瘤基底相对较窄,呈明显的分叶状,无钙化,更易侵犯或破坏邻近颅骨,脑血管造影可见肿瘤富于血管。组织学形态,肿瘤细胞丰富、密集,大小较一致,无特定的排列方式,胞质较少,界限不清;胞核圆形或卵圆形,染色质中等,核仁不明显,无核内包涵体(INIs)。肿瘤有丰富的裂隙状血管,内衬扁平内皮细胞。肿瘤细胞围绕血管腔隙分布,形成特征性的“鹿角”状分支。网织纤维染色可见丰富的网状纤维,围绕单个肿瘤细胞或肿瘤细胞团,是脑膜血管周细胞瘤的重要特点。部分区域肿瘤细胞密度低,有少量纤维化或血管周围纤维化。坏死少见,无钙化或砂粒体<sup>[5]</sup>。2007 年版 WHO 中枢神经系统肿瘤分类将血管周细胞瘤定义为 WHO II 和 III 级,III 级即间变性,表现为核分裂象增多(>5/10 个高倍视野),伴或不伴坏死,并至少具有以下两项特征:出血、中至高度核异型性、细胞密度高。免疫组织化学染色,脑膜血管周细胞瘤表达 Vim、散在凝血因子 VIII(FVIII)、Leu-7、CD34、CD99、Bel-2,EMA 呈弱阳性,结蛋白(Des)呈局灶性阳性,平滑肌肌动蛋白(SMA)、细胞角蛋白(CK)偶呈阳性,S-100、CD31、PR 呈阴性<sup>[6-8]</sup>。

脑膜血管周细胞瘤需与脑膜瘤和孤立性纤维性肿瘤相鉴别。组织学形态,脑膜血管周细胞瘤细胞较一致,胞核染色质丰富,可见狭长的裂隙状和“鹿角”状血管;脑膜瘤一般有“漩涡”状结构,可见砂粒体和核内包涵体,胞核形态多变。免疫组织化学染色,脑膜血管周细胞瘤表达 CD34,不表达 S-100 和 PR;脑膜瘤 EMA 呈强阳性。此外,脑膜血管周细胞瘤核分裂活跃,Ki-67 抗原标记指数为 0.60%~39%,中位值为 5%~10%,相当于间变性脑膜瘤水平,由此可见,脑膜血管周细胞瘤的增殖速度较脑膜瘤高,故复发率也高<sup>[9]</sup>。尽管有研究认为,血管周细胞瘤和孤立性纤维性肿瘤是同一肿瘤形态谱系的两个极端,且均表达 CD34,但孤立性纤维性肿瘤经手术切除可治愈,恶性度较血管周细胞瘤低,预后也较好,因此,对二者鉴别诊断仍具有一定意义。脑膜血管周细胞瘤细胞密集,胞核一致、呈椭圆形,血管丰富,缺乏胶原纤维;孤立性纤维性肿瘤富于胶原纤维,细胞呈梭形,网织纤维不丰富。

Schweizer 等<sup>[10]</sup>通过外显子测序的方法发现,脑膜血管周细胞瘤患者携带神经生长因子诱导基因 A 结合蛋白 2(NAB2)-信号传导与转录激活因子 6(STAT6)融合序列(8/10 例),并可检测出 NAB2-STAT6 融合蛋白(17/17 例),而在脑膜瘤患者中并未检出(0/15 例);脑膜血管周细胞瘤(35/37 例)、孤立性纤维性肿瘤(25/25 例)胞核均异常表达 STAT6,而在脑膜瘤患者中也未检出(0/87 例)。证实血管周细胞瘤与孤立性纤维性肿瘤本质为同一类肿瘤,免疫组织化学染色,胞核 STAT6 阳性可将脑膜瘤与其他间叶组织肿瘤相区别。分子遗传学研究发现,脑膜血管周细胞瘤存在高频第 12 和 3 号染色体异常,未见 2 型神经纤维瘤病(NF2)基因突变及其所在染色体(22q)缺失<sup>[8]</sup>。

目前,脑膜血管周细胞瘤的最佳治疗方案是手术完整切除肿瘤并术后辅以放射治疗。由于肿瘤血供丰富,术中易出血,术后易复发,平均复发时间 40~70 个月,组织学分级越高、复发时间越短,且随着复发次数的增加,组织学分级也增高,疾病进展迅速,故血管周细胞瘤需定期复查,长期随访<sup>[11-12]</sup>。研究显示,术后辅以放射治疗可有效降低局部复发率、提高总体生存率,剂量应  $\geq 60$  Gy<sup>[13-14]</sup>。对于术前明确诊断为脑膜血管周细胞瘤的患者可先予小剂量放射治疗,可使肿瘤体积明显缩小。发生转移者以骨骼转移最为常见,也可见肺、肝脏转移<sup>[15]</sup>。



该例患者为中年男性,以头痛为首发症状。随着病程进展,出现左侧肢体肌力下降。MRI显示右侧颞叶占位性病变,临床考虑脑膜瘤可能性大。手术全切除肿瘤。术后病理明确诊断为脑膜血管周细胞瘤(WHO II~III级)。由此可见,脑膜血管周细胞瘤在临床上极易误诊,明确诊断需依靠病理学检查。该例患者肿瘤组织学分级较高,易复发,术后辅以放射治疗,随访20个月,无复发。

### 参 考 文 献

- [1] Melone AG, D'Elia A, Santoro F, Salvati M, Delfini R, Cantore G, Santoro A. Intracranial hemangiopericytoma: our experience in 30 years. A series of 43 cases and review of the literature. *World Neurosurg*, 2014, 81(3/4):556-562.
- [2] Peng P, Guo DS, Wang BF, Guo SB, Zhou DQ, Chen F, Liu HD, Zhou Y. Diagnosis and treatment of intracranial meningeal hemangiopericytomas (report of 18 cases). *Zhongguo Lin Chuang Shen Jing Wai Ke Za Zhi*, 2013, 18:714-716. [彭鹏, 郭东生, 王宝峰, 郭松波, 周大全, 陈锋, 刘汉东, 周毅. 颅内脑膜血管周细胞瘤的诊治分析. *中国临床神经外科杂志*, 2013, 18: 714-716.]
- [3] Sibtain NA, Butt S, Connor SE. Imaging features of central nervous system hemangiopericytomas. *Eur Radiol*, 2007, 17: 1685-1693.
- [4] Wu B, Wang HY, Liu NJ, Li M, Wu Q, Zhao CH. Report of 2 cases of hemangiopericytomas in central nervous system and review of literature related to them. *Zhongguo Lin Chuang Shen Jing Wai Ke Za Zhi*, 2011, 16:667-669. [吴冰, 王贺元, 刘乃杰, 李森, 吴琼, 赵丛海. 中枢神经系统血管周细胞瘤2例报告及文献复习. *中国临床神经外科杂志*, 2011, 16:667-669.]
- [5] Chen YQ, Wu LL, Zhang J, Shi QL, Zhou XJ, Ma HH, Ma J. Clinicopathologic analysis of meningeal hemangiopericytomas. *Lin Chuang Yu Shi Yan Bing Li Xue Za Zhi*, 2013, 29:1096-1100. [陈远钦, 吴玲玲, 张锦, 石群立, 周晓军, 马恒辉, 马捷. 脑膜血管周细胞瘤29例临床病理分析. *临床与实验病理学杂志*, 2013, 29:1096-1100.]
- [6] Sundaram C, Uppin SG, Uppin MS, Rekha JS, Panigrahi MK, Purohit AK, Rammurti S. A clinicopathological and immunohistochemical study of central nervous system hemangiopericytomas. *J Clin Neurosci*, 2010, 17:469-472.
- [7] Perry A, Scheithauer BW, Nascimento AG. The immunophenotypic spectrum of meningeal hemangiopericytoma: a comparison with fibrous meningioma and solitary fibrous tumor of meninges. *Am J Surg Pathol*, 1997, 21:1354-1360.
- [8] Rajaram V, Brat DJ, Perry A. Anaplastic meningiomas versus meningeal hemangiopericytoma: immunohistochemical and genetic markers. *Hum Pathol*, 2004, 35:1413-1418.
- [9] Lamar Z, Lesser GJ. Management of meningeal neoplasms: meningiomas and hemangiopericytomas. *Curr Treat Options Oncol*, 2011, 12:230-239.
- [10] Schweizer L, Koelsche C, Sahn F, Piro RM, Capper D, Reuss DE, Pusch S, Habel A, Meyer J, Göck T, Jones DT, Mawrin C, Schittenhelm J, Becker A, Heim S, Simon M, Herold-Mende C, Mechtersheimer G, Paulus W, König R, Wiestler OD, Pfister SM, von Deimling A. Meningeal hemangiopericytoma and solitary fibrous tumors carry the NAB2-STAT6 fusion and can be diagnosed by nuclear expression of STAT6 protein. *Acta Neuropathol*, 2013, 125:651-658.
- [11] Fountas KN, Kapsalaki E, Kassam M, Feltes CH, Dimopoulos VG, Robinson JS, Smith JR. Management of intracranial meningeal hemangiopericytomas: outcome and experience. *Neurosurg Rev*, 2006, 29:145-153.
- [12] Schiariti M, Goetz P, El-Maghraby H, Taylor J, Kitchen N. Hemangiopericytoma: long-term outcome revisited. *J Neurosurg*, 2011, 114:745-755.
- [13] Ghia AJ, Chang EL, Allen PK, Mahajan A, Penas-Prado M, McCutcheon IE, Brown PD. Intracranial hemangiopericytoma: patterns of failure and the role of radiation therapy. *Neurosurgery*, 2013, 73:624-630.
- [14] Stessin AM, Sison C, Nieto J, Raifu M, Li B. The role of postoperative radiation therapy in the treatment of meningeal hemangiopericytoma: experience from the SEER database. *Int J Radiat Oncol Biol Phys*, 2013, 85:784-790.
- [15] Satayasontorn K, Righi A, Gambarotti M, Merlino B, Brunocilla E, Vanel D. Meningeal hemangiopericytoma only diagnosed at the time of late bone metastasis. *Skeletal Radiol*, 2014, 43:1543-1549.

(收稿日期:2015-03-02)

## 第六届全国功能神经外科学术会议通知

由解放军总医院神经外科承办的“第六届全国功能神经外科学术会议”拟定于2015年5月8-10日在北京市举行。届时将邀请脑深部电刺激(DBS)发明人Benabid教授等多名国际知名专家和国内神经科学领域知名专家进行专题讲座。会议以立体定向技术新进展,以及运动障碍性疾病、精神疾病、癫痫、疼痛、周围神经病等功能性神经疾病为主题,在目前最前沿的脑功能网络技术、神经调控技术、电生理记录与刺激技术、多模态影像学融合技术、神经外科机器人手术技术和远程遥控治疗技术等方面进行深入讨论。欢迎全国同道踊跃报名、积极参加。

联系方式:北京市海淀区复兴路28号解放军总医院外科楼9层神经外科二病区。邮政编码:100853。联系人:赵婷(13911305928),凌至培(13811895827)。Email:brain3011xx@163.com。可以通过电话、信件或Email等方式报名。